

ИЗВѢСТІЯ РОССИЙСКОЙ ВОЕННО-МЕДИЦИНСКОЙ АКАДЕМИИ



Russian Military Medical Academy Reports

ОСНОВАН В 1900
SINCE

ISSN 2713-2315 (Print)
ISSN 2713-2323 (Online)



TOM
VOLUME XLI

НОМЕР
ISSUE 4

2022

<https://journals.eco-vector.com/RMMArep>

УЧРЕДИТЕЛИ

- Военно-медицинская академия
- ООО «Эко-Вектор»

ИЗДАТЕЛЬ

ООО «Эко-Вектор»

Адрес: 191186, г. Санкт-Петербург,
Аптекарский переулок, д. 3, литера А,
помещение 1Н
e-mail: info@eco-vector.com
WEB: <https://eco-vector.com>

РЕДАКЦИЯ

Адрес: 194044, Санкт-Петербург,
ул. Академика Лебедева, д. 6, литера Ж
тел.: +7(812) 292-34-84
факс: +7(812) 329-71-18
e-mail: izvestiavmeda@mail.ru
<https://journals.eco-vector.com/RMMArep>
Журнал зарегистрирован Федеральной службой
по надзору в сфере связи, информационных
технологий и массовых коммуникаций
ПИ № ФС 77-77760 от 10.02.2020 г.
Выходит 4 раза в год

ПОДПИСКА

Подписка на печатную версию:
Объединенный каталог «Пресса России»
<https://www.ppressa-rf.ru>
подписной индекс
81571 — на полугодие
81561 — на год

OPEN ACCESS

В электронном виде журнал
распространяется бесплатно — в режиме
немедленного открытого доступа

ИНДЕКСАЦИЯ

- РИНЦ
- Google Scholar
- Ulrich's Periodicals Directory

Оригинал-макет изготовлен
ООО «Эко-Вектор».

Ген. директор: Е.В. Щепин
Выпускающий редактор: Н.Н. Репьева
Верстка: В.А. Еленин
Формат 60 × 90¹/₈. Усл.-печ. л. 13.
Тираж 500 экз. Цена свободная

ООО «Типография Экспресс В2В».
191180, Санкт-Петербург,
наб. реки Фонтанки,
д. 104, лит. А, пом. 3Н, оф. 1.
Тел.: +7(812) 646-33-77. Заказ 2-8171-1v.
Подписано в печать 14.11.2022
Выход в свет 17.11.2022

© ООО «Эко-Вектор», 2022



Главный редактор

Евгений Владимирович Крюков, академик РАН, докт. мед. наук, профессор,
Военно-медицинская академия им. С.М. Кирова (Санкт-Петербург, Россия)

Заместители главного редактора

Е.В. Ивченко, докт. мед. наук, доцент, Военно-медицинская академия им. С.М. Кирова (Санкт-Петербург, Россия)
В.Н. Цыган, докт. мед. наук, профессор, заслуженный деятель науки РФ, Военно-медицинская академия
им. С.М. Кирова (Санкт-Петербург, Россия)

Выпускающий редактор

А.Е. Коровин, докт. мед. наук, доцент, Военно-медицинская академия им. С.М. Кирова (Санкт-Петербург, Россия)

Редакционная коллегия

В.Г. Акимкин, академик РАН, докт. мед. наук, профессор, Центральный научно-исследовательский институт
эпидемиологии Роспотребнадзора (Москва, Россия)
С.С. Багненко, докт. мед. наук, доцент, Национальный медицинский исследовательский центр онкологии
им. Н.Н. Петрова (Санкт-Петербург, Россия)
В.Ф. Беженарь, докт. мед. наук, профессор, Первый Санкт-Петербургский государственный университет
им. акад. И.П. Павлова (Санкт-Петербург, Россия)
А.Н. Бельских, член-корреспондент РАН, докт. мед. наук, профессор, Военно-медицинская академия им. С.М. Кирова
(Санкт-Петербург, Россия)
И.В. Бойков, докт. мед. наук, профессор, Военно-медицинская академия им. С.М. Кирова (Санкт-Петербург, Россия)
Е.Б. Брусина, член-корреспондент РАН, докт. мед. наук, профессор, Кемеровский государственный медицинский
университет (Кемерово, Россия)
А.А. Будко, докт. мед. наук, профессор, Военно-медицинский музей (Санкт-Петербург, Россия)
Р.В. Деев, канд. мед. наук, доцент, Северо-Западный государственный медицинский университет
им. И.И. Мечникова (Санкт-Петербург, Россия)
И.С. Железняк, докт. мед. наук, профессор, Военно-медицинская академия им. С.М. Кирова (Санкт-Петербург, Россия)
И.С. Захаров, докт. мед. наук, Военно-медицинская академия им. С.М. Кирова (Санкт-Петербург, Россия)
М.В. Захаров, канд. мед. наук, доцент, Военно-медицинская академия им. С.М. Кирова (Санкт-Петербург, Россия)
С.Н. Иллариошкин, академик РАН, докт. мед. наук, профессор, Научный центр неврологии (Санкт-Петербург, Россия)
А.В. Карташев, докт. исторических наук, доцент, Ставропольский государственный медицинский университет (Ставрополь, Россия)
Е.Ф. Кира, докт. мед. наук, профессор, заслуженный деятель науки РФ, заслуженный врач РФ,
Группа компаний «МЕДСИ» (Москва, Россия)
О.В. Ковалишина, докт. мед. наук, доцент, Приволжский исследовательский медицинский университет
(Нижний Новгород, Россия)
А.В. Козлов, канд. мед. наук, докт. педагог. наук, профессор, заслуженный работник высшей школы РФ,
Военно-медицинская академия им. С.М. Кирова (Санкт-Петербург, Россия)
Б.Н. Котив, докт. мед. наук, профессор, заслуженный врач РФ, Военно-медицинская академия им. С.М. Кирова
(Санкт-Петербург, Россия)
П.Е. Крайнюков, докт. мед. наук, канд. военных наук, доцент, Центральный военный клинический госпиталь
им. П.В. Мандрыка (Москва, Россия)
А.А. Кузин, докт. мед. наук, доцент, Военно-медицинская академия им. С.М. Кирова (Санкт-Петербург, Россия)
М.В. Лазуткин, докт. мед. наук, доцент, Военно-медицинская академия им. С.М. Кирова (Санкт-Петербург, Россия)
Д.С. Лебедев, профессор РАН, докт. мед. наук, заслуженный деятель науки РФ, Национальный медицинский
исследовательский центр им. В.А. Алмазова (Санкт-Петербург, Россия)
И.В. Литвиненко, докт. мед. наук, профессор, Военно-медицинская академия им. С.М. Кирова (Санкт-Петербург, Россия)
Р.Г. Макшеев, докт. мед. наук, доцент, Военно-медицинская академия им. С.М. Кирова (Санкт-Петербург, Россия)
Ю.В. Мирошниченко, докт. фармацевтических наук, профессор, заслуженный работник здравоохранения РФ,
Военно-медицинская академия им. С.М. Кирова (Санкт-Петербург, Россия)
О.А. Нагибович, докт. мед. наук, доцент, Военно-медицинская академия им. С.М. Кирова (Санкт-Петербург, Россия)
А.О. Недошивин, докт. мед. наук, профессор, Национальный медицинский исследовательский центр
им. В.А. Алмазова (Санкт-Петербург, Россия)
Д.В. Овчинников, канд. мед. наук, доцент, Военно-медицинская академия им. С.М. Кирова (Санкт-Петербург, Россия)
М.М. Одинак, член-корреспондент РАН, докт. мед. наук, профессор, заслуженный врач РФ, Военно-медицинская
академия им. С.М. Кирова (Санкт-Петербург, Россия)
И.А. Одинцова, докт. мед. наук, профессор, Военно-медицинская академия им. С.М. Кирова (Санкт-Петербург, Россия)
К.А. Пашков, профессор РАН, докт. мед. наук, профессор, Московский государственный медико-стоматологический
университет им. А.И. Евдокимова (Москва, Россия)
Н.В. Полунина, академик РАН, докт. мед. наук, профессор, Российский национальный исследовательский медицинский
университет им. Н.И. Пирогова (Москва, Россия)
С.Н. Пузин, академик РАН, докт. мед. наук, профессор, Федеральный научно-клинический центр реаниматологии
и реабилитации (Москва, Россия)
С.В. Сазонов, докт. мед. наук, профессор, Уральский государственный медицинский университет (Екатеринбург, Россия)
Е.И. Сакарян, докт. фармацевтических наук, профессор, Центр фармакопей и международного сотрудничества
Научный центр экспертизы средств медицинского применения (Москва, Россия)
А.Б. Селезнев, канд. мед. наук, доцент, Государственный научно-исследовательский испытательный институт военной
медицины (Санкт-Петербург, Россия)
А.И. Соловьев, докт. мед. наук, профессор, Военно-медицинская академия им. С.М. Кирова (Санкт-Петербург, Россия)
Н.Д. Ушакова, докт. мед. наук, профессор, Ростовский научно-исследовательский онкологический институт (Ростов-на-Дону, Россия)
А.Я. Фисун, член-корреспондент РАН, докт. мед. наук, профессор, Военно-медицинская академия им. С.М. Кирова,
филиал (Москва, Россия)
Ю.Р. Ханкевич, докт. мед. наук, войсковая часть (Санкт-Петербург, Россия)
Д.В. Черкашин, докт. мед. наук, профессор, Военно-медицинская академия им. С.М. Кирова (Санкт-Петербург, Россия)
В.С. Чирский, докт. мед. наук, профессор, Военно-медицинская академия им. С.М. Кирова (Санкт-Петербург, Россия)
М.А. Шаповалова, докт. мед. наук, Астраханский государственный медицинский университет (Астрахань, Россия)
А.М. Шелепов, докт. мед. наук, профессор, заслуженный деятель науки РФ, Военно-медицинская академия
им. С.М. Кирова (Санкт-Петербург, Россия)
Д.Л. Шукевич, докт. мед. наук, профессор, Научно-исследовательский институт комплексных проблем сердечно-
сосудистых заболеваний (Кемерово, Россия)
Р.И. Язудина, докт. фармацевтических наук, профессор, Первый Московский государственный медицинский
университет им. И.М. Сеченова (Москва, Россия)

Отв. секретарь

Т.И. Копыленкова, Военно-медицинская академия им. С.М. Кирова (Санкт-Петербург, Россия)

Редакция не несет ответственности за содержание рекламных материалов. Точка зрения авторов может не совпадать с мнением
редакции. К публикации принимаются только статьи, подготовленные в соответствии с правилами для авторов. Направляя
статью в редакцию, авторы принимают условия договора публичной оферты. С правилами для авторов и договором публичной
оферты можно ознакомиться на сайте: <https://journals.eco-vector.com/RMMArep>. Полное или частичное воспроизведение мате-
риалов, опубликованных в журнале, допускается только с письменного разрешения издателя — издательства «Эко-Вектор».

FOUNDERS

- Military Medical Academy
- Eco-Vector

PUBLISHER

Address:

3A, Aptekarskiy lane, office 1N,
Saint Petersburg, 191186, Russia

Tel: +7(812)648-83-60,

FAX: +7(812)312-45-72

e-mail: nl@eco-vector.com

<https://journals.eco-vector.com>

EDITORIAL

Address:

6Zh, Akademika Lebedeva str.,
Saint Petersburg, 194044, Russia

Tel: +7(812)292-34-84,

FAX: +7(812)329-71-18

e-mail: izvestiavmeda@mail.ru

<https://journals.eco-vector.com/RMMArep>

Published 4 times a year

INDEXATION

- Russian Science Citation Index
- Google Scholar
- Ulrich's Periodicals Directory

Reference to

Russian Military Medical Academy Reports
is mandatory

Editor-in-Chief

E.V. Kryukov, Academician of the RAS, M.D., D.Sc. (Medicine), Professor, S.M. Kirov Military Medical Academy (Saint Petersburg, Russia)

Deputy Editors-in-Chief

E.V. Ivchenko, M.D., D.Sc. (Medicine), Associate Professor, S.M. Kirov Military Medical Academy (Saint Petersburg, Russia)

V.N. Tsygan, M.D., D.Sc. (Medicine), Professor, Honored Scientist of the Russian Federation,

S.M. Kirov Military Medical Academy (Saint Petersburg, Russia)

Issuer editor

A.E. Korovin, M.D., D.Sc. (Medicine), Associate Professor, S.M. Kirov Military Medical Academy (Saint Petersburg, Russia)

Editorial board

V.G. Akimkin, Corresponding Member of the RAS, M.D., D.Sc. (Medicine), Professor, Central Research Institute of Epidemiology (Moscow, Russia)

S.S. Bagnenko, M.D., D.Sc. (Medicine), Associate Professor, N.N. Petrov National Medical Research Center of Oncology (Saint Petersburg, Russia)

V.F. Bezhenar, M.D., D.Sc. (Medicine), Professor, Pavlov First St. Petersburg State University (Saint Petersburg, Russia)

A.N. Bel'skikh, Corresponding Member of the RAS, M.D., D.Sc. (Medicine), Professor, S.M. Kirov Military Medical Academy (Saint Petersburg, Russia)

I.V. Boykov, M.D., D.Sc. (Medicine), Professor, S.M. Kirov Military Medical Academy (Saint Petersburg, Russia)

E.B. Brusina, Corresponding Member of the RAS, M.D., D.Sc. (Medicine), Professor, Kemerovo State Medical University (Kemerovo, Russia)

A.A. Budko, M.D., D.Sc. (Medicine), Professor, Military Medical Museum (Saint Petersburg, Russia)

R.V. Deev, M.D., Ph.D. (Medicine), Associate Professor, I.I. Mechnikov North-West State Medical University (Saint Petersburg, Russia)

I.S. Zakharov, M.D., D.Sc. (Medicine), S.M. Kirov Military Medical Academy (Saint Petersburg, Russia)

M.V. Zakharov, M.D., Ph.D. (Medicine), Associate Professor, S.M. Kirov Military Medical Academy (Saint Petersburg, Russia)

I.S. Zheleznyak, M.D., D.Sc. (Medicine), Professor, S.M. Kirov Military Medical Academy (Saint Petersburg, Russia)

S.N. Illarionshkin, Academician of the RAS, M.D., D.Sc. (Medicine), Professor, Scientific Center of Neurology (Saint Petersburg, Russia)

A.V. Kartashev, D.Sc. (History), Associate Professor, Stavropol State Medical University (Stavropol, Russia)

E.F. Kira, M.D., D.Sc. (Medicine), Professor, Honored Scientist of the Russian Federation, Honored Doctor of the Russian Federation, MEDSI Group of Companies (Moscow, Russia)

B.N. Kotiv, M.D., D.Sc. (Medicine), Professor, Honored Doctor of the RF, S.M. Kirov Military Medical Academy (Saint Petersburg, Russia)

O.V. Kovalishena, M.D., D.Sc. (Medicine), Associate Professor, Privolzhsky Research Medical University (Nizhny Novgorod, Russia)

A.V. Kozlov, M.D., Ph.D. (Medicine), D.Sc. (Pedagogical), Professor, S.M. Kirov Military Medical Academy (Saint Petersburg, Russia)

P.E. Kravnyukov, M.D., D.Sc. (Medicine), Associate Professor, Ph.D. (Military), P.V. Mandryk Central Military Clinical Hospital (Moscow, Russia)

A.A. Kuzin, M.D., D.Sc. (Medicine), Associate Professor, S.M. Kirov Military Medical Academy (Saint Petersburg, Russia)

M.V. Lazutkin, M.D., D.Sc. (Medicine), Associate Professor, S.M. Kirov Military Medical Academy (Saint Petersburg, Russia)

D.S. Lebedev, Professor of the RAS, M.D., D.Sc. (Medicine), V.A. Almazov National Medical Research Center (Saint Petersburg, Russia)

I.V. Litvinenko, M.D., D.Sc. (Medicine), Professor, S.M. Kirov Military Medical Academy (Saint Petersburg, Russia)

R.G. Makiyev, M.D., D.Sc. (Medicine), Associate Professor, S.M. Kirov Military Medical Academy (Saint Petersburg, Russia)

Yu.V. Mirshnichenko, M.D., D.Sc. (Pharmaceuticals), Professor, Honored Health Worker of the Russian Federation, S.M. Kirov Military Medical Academy (Saint Petersburg, Russia)

O.A. Nagibovich, M.D., D.Sc. (Medicine), Associate Professor, S.M. Kirov Military Medical Academy (Saint Petersburg, Russia)

A.O. Nedoshivin, M.D., D.Sc. (Medicine), Professor, V.A. Almazov National Medical Research Center (Saint Petersburg, Russia)

D.V. Ovchinnikov, M.D., Ph.D. (Medicine), Associate Professor, S.M. Kirov Military Medical Academy (Saint Petersburg, Russia)

M.M. Odinak, Corresponding Member of the RAS, M.D., D.Sc. (Medicine), Professor, Honored Doctor of the RF, S.M. Kirov Military Medical Academy (Saint Petersburg, Russia)

I.A. Odintsova, M.D., D.Sc. (Medicine), Professor, S.M. Kirov Military Medical Academy (Saint Petersburg, Russia)

K.A. Pashkov, Professor of the RAS, M.D., D.Sc. (Medicine), Professor, A.I. Evdokimov Moscow State University of Medicine and Dentistry (Moscow, Russia)

N.V. Polunina, academician RAS, M.D., D.Sc. (Medicine), Professor, N.I. Pirogov National medical surgical Center (Moscow, Russia)

S.N. Puzin, academician RAS, M.D., D.Sc. (Medicine), Professor, Federal Research and Clinical Center of Intensive Care Medicine and Rehabilitation (Moscow, Russia)

S.V. Sazonov, M.D., D.Sc. (Medicine), Professor, Ural State Medical University (Yekaterinburg, Russia)

E.I. Sakanyan, M.D., D.Sc. (Pharmaceuticals), Professor, Scientific Centre for Expert Evaluation of Medicinal Products (Moscow, Russia)

A.B. Seleznev, M.D., Ph.D. (Medicine), Associate Professor, State Scientific Research Test Institute of the Military Medicine (Saint Petersburg, Russia)

A.I. Solov'yov, M.D., D.Sc. (Medicine), Professor, S.M. Kirov Military Medical Academy (Saint Petersburg, Russia)

N.D. Ushakova, M.D., D.Sc. (Medicine), Professor, Rostov Research Institute of Oncology (Rostov-on-Don, Russia)

A.Ya. Fisun, M.D., D.Sc. (Medicine), Professor, Corresponding Member of the RAS, S.M. Kirov Military Medical Academy, branch (Moscow, Russia)

Yu.R. Khankevich, M.D., Ph.D. (Medicine), Military Unit (Saint Petersburg, Russia)

D.V. Cherkashin, M.D., D.Sc. (Medicine), Professor, S.M. Kirov Military Medical Academy (Saint Petersburg, Russia)

V.S. Chirskiy, Professor, S.M. Kirov Military Medical Academy (Saint Petersburg, Russia)

M.A. Shapovalova, M.D., D.Sc. (Medicine), Astrakhan State Medical University (Astrakhan, Russia)

A.M. Shelepov, M.D., D.Sc. (Medicine), Professor, Honored Scientist of Russia, S.M. Kirov Military Medical Academy (Saint Petersburg, Russia)

D.L. Shukevich, M.D., D.Sc. (Medicine), Professor, Research Institute for Complex Issues of Cardiovascular Diseases (Kemerovo, Russia)

R.I. Yagudina, M.D., D.Sc. (Pharmaceuticals), Professor, I.M. Sechenov First Moscow State Medical University of the Russia Health Ministry (Moscow, Russia)

Executive Secretary

T.I. Kopylenkova, S.M. Kirov Military Medical Academy (Saint Petersburg, Russia)

The editors are not responsible for the content of advertising materials. The point of view of the authors may not coincide with the opinion of the editors. Only articles prepared in accordance with the guidelines are accepted for publication. By sending the article to the editor, the authors accept the terms of the public offer agreement. The guidelines for authors and the public offer agreement can be found on the website: <https://journals.eco-vector.com/RMMArep>. Full or partial reproduction of materials published in the journal is allowed only with the written permission of the publisher – the Eco-Vector publishing house.

СОДЕРЖАНИЕ

ОРИГИНАЛЬНЫЕ ИССЛЕДОВАНИЯ

<i>Л.В. Лукина, Н.И. Ананьева, Н.Ю. Сафонова, Я.А. Ершов</i> Микроструктурные изменения головного мозга у лиц, перенесших легкую форму COVID-19	355
<i>Н.В. Цыган, В.А. Яковлева, Е.Е. Фуфаев, И.Р. Элесханов, К.В. Сапожников, В.М. Нечипорук, И.И. Дзидзава, И.В. Литвиненко</i> Предоперационная оценка риска инсульта в онкохирургии	365
<i>И.А. Захарова, И.В. Карунин, Н.В. Шарашкина, Н.К. Рунихина, С.Н. Лысенков</i> Исследование эффективности тренинга с применением интерфейса мозг–компьютер «НейроЧат» в позднем возрасте	371
<i>А.С. Лепёхина, М.Л. Поспелова, А.Ю. Ефимцев, Г.Е. Труфанов, Д.В. Писковацков, Т.М. Алексеева</i> Актуальные аспекты нейропсихологического анализа эффективности комплексного лечения хронической головной боли напряжения	379
<i>М.Ю. Копаева, А.Б. Черепов, И.Ю. Зарайская</i> Эффекты человеческого лактоферрина при нейротоксическом воздействии: экспериментальное исследование	385
<i>А.Г. Труфанов, А.Ю. Ефимцев, И.В. Литвиненко</i> Нарушения функциональной коннективности головного мозга у пациентов с постковидным синдромом в рамках теории тройственной нейросети	393
<i>А.М. Маханова, М.Л. Поспелова, Д.В. Рыжкова, Т.М. Алексеева, О.В. Фионик, В.В. Красникова, С.Н. Тонян, А.Э. Николаева, Т.А. Буккиева, Е.А. Мокин, М.С. Войнов, М.И. Лаптев, Е.Э. Вялых</i> Сопоставление состояния метаболизма головного мозга и психоэмоциональных нарушений у пациенток с постмастэктомическим синдромом	399

КЛИНИЧЕСКИЕ СЛУЧАИ

<i>М.Ю. Прокудин, О.В. Тихомирова, С.Н. Базилевич, Д.Е. Дыскин, Н.В. Цыган, А.М. Моисеева, С.С. Прокудина</i> Острые симптоматические эпилептические приступы и эпилепсия при острых нарушениях мозгового кровообращения	407
---	-----

НАУЧНЫЕ ОБЗОРЫ

<i>И.В. Литвиненко, К.М. Наумов</i> Мультисенсорные нарушения при нейродегенеративных заболеваниях, связанных с возрастом	415
<i>С.В. Воробьев, И.К. Терновых, А.А. Лебедев, А.Н. Смирнов, А.С. Усиков, С.П. Лебедев</i> Графен как основа биологических сенсоров для диагностики нейродегенеративной деменции	421
<i>М.В. Тардов, А.В. Болдин, Н.В.Стуров, Г.Н. Кобыляну, Фрейре Да Сильва Тиаго</i> Место миофасциального синдрома в генезе головных и лицевых болей	429
<i>И.В. Красаков, И.В. Литвиненко, Г.Г. Родионов, Н.И. Давыдова, С.С. Алексанин, Е.В. Светкина</i> Роль короткоцепочечных жирных кислот в патогенезе болезни Паркинсона	439
<i>А.О. Козлова, А.Х. Забирова, Е.В. Байдина, М.Н. Захарова</i> Иммуноопосредованные и аутоиммунные поражения ЦНС при новой коронавирусной инфекции	445

CONTENTS

ORIGINAL ARTICLES

- L.V. Lukina, N.I. Ananieva, N.Yu. Safonova, Y.A. Ershov*
Microstructural changes in the brain in persons with mild COVID-19 355
- N.V. Tsygan, V.A. Yakovleva, E.E. Fufaev, I.R. Eleskhanov, K.V. Sapozhnikov, V.M. Nechiporuk, I.I. Dzidzava, I.V. Litvinenko*
The preoperative assessment of the stroke risk in oncosurgery 365
- I.A. Zakharova, I.V. Karunin, N.V. Sharashkina, N.K. Runikhina, S.N. Lysenkov*
Study of the effectiveness of training using the “NeuroChat” brain–computer interface at a later age 371
- A.S. Lepekina, M.L. Pospelova, A.Y. Efimtsev, G.E. Trufanov, D.V. Piskovatskov, T.M. Alekseeva*
Current aspects of neuropsychological evaluation of efficiency complex treatment chronic-type tension headache 379
- M.Yu. Kopaeva, A.B. Cherepov, I.Yu. Zarayskaya*
Effects of human lactoferrin under conditions of neurotoxic exposure: experimental research 385
- A.G. Trufanov, A.Yu. Efimtsev, I.V. Litvinenko*
Alterations in internetwork functional connectivity in patients with post COVID-19 syndrome within the boundaries of the Triple Network Model 393
- A.M. Makhanova, M.L. Pospelova, D.V. Ryzhkova, T.M. Alexeeva, O.V. Fionik, V.V. Krasnikova, S.N. Tonyan, A.E. Nikolaeva, T.A. Bukkieva, E.A. Mokin, M.S. Voynov, M.I. Laptev, E.E. Vyalykh*
Comparison of the state of brain metabolism and psycho emotional disorders in patients with postmastectomy syndrome 399

CASE REPORT

- M.Yu. Prokudin, O.V. Tikhomirova, S.N. Bazilevich, D.E. Dyskin, N.V. Tsygan, A.M. Moiseeva, S.S. Prokudina*
Acute symptomatic epileptic seizures and epilepsy after stroke 407

SCIENTIFIC REVIEWS

- I.V. Litvinenko, K.M. Naumov*
Multisensory disorders in neurodegenerative diseases related to aging 415
- S.V. Vorobev, I.K. Ternovykh, A.A. Lebedev, A.N. Smirnov, A.S. Usikov, S.P. Lebedev*
Graphene as the basis of biological sensors for the diagnosis of neurodegenerative dementia 421
- M.V. Tardov, A.V. Boldin, N.V. Sturov, G.N. Kobilyanu, Freire Da Silva Thiago*
The place of myofascial syndrome in the genesis of headaches and facial pains 429
- I.V. Krasakov, I.V. Litvinenko, G.G. Rodionov, N.I. Davydova, S.S. Aleksanin, EV. Svetkina*
Prospects of cell therapy for hematopoietic syndrome of acute radiation sickness 439
- A.O. Kozlova, A.Kh. Zabirowa, E.V. Baydina, M.N. Zakharova*
Immune-mediated and autoimmune disorders of central nervous system after new coronavirus disease 445

УДК 616-002.2

DOI: <https://doi.org/10.17816/rmmar111888>

Научная статья

Микроструктурные изменения головного мозга у лиц, перенесших легкую форму COVID-19

Л.В. Лукина, Н.И. Ананьева, Н.Ю. Сафонова, Я.А. Ершов

Национальный медицинский исследовательский центр психиатрии и неврологии им. В.М. Бехтерева, Санкт-Петербург, Россия

Актуальность. В статье приведены данные лонгитюдного исследования головного мозга лиц, перенесших легкую форму COVID-19.

Цель — изучение с помощью метода магнитно-резонансной воксель-базированной морфометрии изменения объемов структур головного мозга у лиц, перенесших новую коронавирусную инфекцию COVID-19.

Материалы и методы. Обследовано 34 пациента, перенесших легкую форму COVID-19 в сроки от 4 мес до года. Все участники исследования были обследованы до заболевания COVID-19 с повторной визуализацией после перенесенной инфекции. Группу сравнения составили 30 здоровых добровольцев, не болевших COVID-19 и сопоставимых по полу, возрасту, сроку проведения и протоколу магнитно-резонансной томографии.

Результаты. В основной и контрольной группах было выявлено достоверное увеличение объема отдельных сегментов коры больших полушарий, подкоркового серого вещества, а также белого вещества мозга. В коре мозжечка и левой лобной доли были зафиксированы признаки атрофического процесса. В основной группе зафиксировано увеличение объема коры практически во всех долях головного мозга с некоторым акцентом на задние отделы правого полушария. При анализе изменений субкортикального серого вещества в основной группе было зафиксировано достоверное ($p \leq 0,05$) увеличение его общего объема за счет левого хвостатого ядра, бледного шара, правого миндалевидного тела и вентрального диэнцефалона. Увеличение объема белого вещества головного мозга у переболевших COVID-19 было выявлено в перешейке левой и ростральной части правой поясной извилины, парацентральной дольке слева, а также в правом предклинье.

Заключение. Мозжечок достаточно рано поражается SARS-CoV-2, так как в сроки 4–12 мес мы зафиксировали атрофические изменения в его коре. При COVID-19 нарушается микроструктурная целостность преимущественно серого вещества и других сегментов головного мозга. Увеличение объема этих структур может указывать на продолжительность воспалительного процесса.

Ключевые слова: воксель-базированная морфометрия; головной мозг; COVID-19; мозжечок; MPT; SARS-CoV-2; сегментация.

Как цитировать:

Лукина Л.В., Ананьева Н.И., Сафонова Н.Ю., Ершов Я.А. Микроструктурные изменения головного мозга у лиц, перенесших легкую форму COVID-19 // Известия Российской Военно-медицинской академии. 2022. Т. 41. № 4. С. 355–363. DOI: <https://doi.org/10.17816/rmmar111888>

DOI: <https://doi.org/10.17816/rmmar111888>

Research Article

Microstructural changes in the brain in persons with mild COVID-19

Larisa V. Lukina, Natalia I. Ananieva, Natalya Yu. Safonova, Yan A. Ershov

V.M. Bekhterev National Medical Research Center of psychiatry and neurology, Saint Petersburg, Russia

BACKGROUND: The purpose of which was to investigate, using voxel-based MR morphometry, changes in the volume of brain structures in persons who had undergone a new coronavirus disease.

MATERIALS AND METHODS: 34 patients with mild COVID-19 between 4 months and one year were examined. All study participants were scanned at two time points: before COVID-19 infection and re-imaging after infection. The comparison group consisted of 30 healthy volunteers who did not have COVID-19 and were comparable in terms of sex, age, timing and MRI protocol.

RESULTS: In the main and control groups a significant increase in the volume of individual segments of the large hemisphere cortex, subcortical gray matter, and white matter of the brain was detected. Signs of atrophic process were registered in the cerebellar cortex and left frontal lobe. In the main group there was an increase of cortical volume practically in all cerebral lobes with some emphasis on the posterior parts of the right hemisphere. When analyzing changes of subcortical gray matter in the main group, there was reliable ($p \leq 0.05$) increase of its total volume due to left caudate nucleus, pale ball, right amygdala body and ventral diencephalon. Increased volume of white matter of the brain in COVID-19 patients was detected in the left isthmus and rostral part of the right cingulate gyrus, left paracentral lobe, and right precuneus.

CONCLUSION: the cerebellum is affected quite early by SARS-CoV-2, as we recorded atrophic changes in its cortex at 4–12 months. In COVID-19, the microstructural integrity, predominantly of gray matter and other brain segments, is impaired. Increased volume of these structures indicates the duration of the inflammatory process. An increase in the volume of these structures may indicate the duration of the inflammatory process.

Keywords: brain; cerebellum; COVID-19; MRI; SARS-CoV-2; segmentation; voxel-based morphometry.

To cite this article:

Lukina LV, Ananieva NI, Safonova NYu, Ershov YA. Microstructural changes in the brain in persons with mild COVID-19. *Russian Military Medical Academy Reports*. 2022;41(4):355–363. DOI: <https://doi.org/10.17816/rmmar111888>

Received: 12.10.2022

Accepted: 14.10.2022

Published: 17.11.2022

АКТУАЛЬНОСТЬ

С начала пандемии COVID-19 взгляды врачей на новую для всех коронавирусную инфекцию значительно поменялись. Вначале казалось, что SARS-CoV-2, принадлежащий к группе респираторных вирусов, в первую очередь поражает дыхательную систему и оказывает только опосредованное влияние на другие системы организма, в том числе головной мозг. Однако к настоящему времени уже установлено, что вирус SARS-CoV-2 обладает нейротропными и нейротропными потенциалами.

Одним из механизмов, объясняющих нейротропность коронавируса, является способность ряда структур головного мозга экспрессировать интегральный трансмембранный белок ACE 2. Этот функциональный клеточный белок служит рецептором для рецептор-связывающего домена SARS-CoV-2 и обеспечивает его проникновение в центральную нервную систему. Одной из структур головного мозга, демонстрирующей высокую экспрессию ACE2 и представляющей собой потенциальную мишень для SARS-CoV-2, является мозжечок [1].

Системная дисфункция и прямое вирусное поражение головного мозга вызывают широкий спектр невропатологических расстройств, связанных с COVID-19 [2]. Было установлено, что нарастанию неврологической симптоматики у пациентов с COVID-19 также может способствовать трансконнекторная диффузия патологических изменений через структурную сеть головного мозга [3]. Но несмотря на множество исследований в этой области, остается до конца не ясно, какие структуры головного мозга наиболее подвержены воздействию этого вируса и какие функциональные связи при этом страдают.

Ввиду временного фактора большинство нейровизуализационных исследований COVID-19 представляют собой оценку структурной магнитно-резонансной томографии (МРТ) головного мозга и часто сводятся к описанию отдельных клинических случаев, так как получаемые масштабные данные все еще продолжают накапливаться. Кроме того, большинство работ основаны на исследованиях головного мозга у пациентов с тяжелой формой течения коронавирусной инфекции. Остается неясным, возможны ли изменения головного мозга при более легких случаях COVID-19, какие конкретно структуры при этом поражаются и на каком временном отрезке.

Поражения мозжечка при COVID-19 в литературе чаще описываются как острые состояния, хорошо визуализирующиеся на МРТ: острая некротизирующая энцефалопатия, острый церебеллит, синдром задней обратимой энцефалопатии, ишемия или кровоизлияние в мозжечок. Однако ряд проведенных исследований позволил выявить и микроструктурные изменения в мозжечке. Так, E. Guedj с соавт. при позитронно-эмиссионной томографии с фтордезоксиглюкозой (F-ФДГ ПЭТ) выявили гипометаболизм в структурах обонятельного анализатора, а также в мозжечке пациентов, переносивших COVID-19,

расценив полученные изменения как субстрат для отдаленных последствий инфекции. R. Hafiz с соавт. наблюдали при проведении функциональной магнитно-резонансной томографии (фМРТ) в состоянии покоя снижение функциональной связанности в нескольких слоях червеобразных долек мозжечка у реконвалесцентов COVID-19 по сравнению с контрольной группой лиц, не болевших коронавирусом [4, 5]. Авторами было высказано предположение, что эти отделы червя мозжечка участвуют в познании и обработке эмоций и их поражение может вызывать хроническую усталость у пациентов, переболевших COVID-19.

Во многих работах, выполненных при патологоанатомическом исследовании головного мозга пациентов, умерших от новой коронавирусной инфекции, находят подтверждения того, что мозжечок является одной из основных мишеней SARS-CoV-2. В одной из таких работ в стволе головного мозга и мозжечке была выявлена активация микроглии и инфильтрация цитотоксическими Т-лимфоцитами, что указывает на протекающий нейровоспалительный процесс в этих структурах [6]. Другое посмертное исследование показало наличие микрогеморрагий в мозжечке, причем распределение и морфология микроцеребральных кровоизлияний четко отличались от кровоизлияний, связанных с гипертонией, тяжелыми системными заболеваниями и церебральной амилоидной ангиопатией [7]. Авторы предполагают, что микрогеморрагии могут быть следствием эндотелиита, индуцированного SARS-CoV-2, и более общих васкулопатических изменений и могут коррелировать с повышенным риском сосудистой энцефалопатии в дальнейшем. В подтверждение этого мнения в ряде работ указывается на обнаружение вирусных частиц в клетках эндотелия мозговых сосудов. Уникальные находки при патологоанатомическом исследовании головного мозга пациента, погибшего от кровоизлияния в мозжечок, были сделаны O. Al-Dalahmah с соавт., которые выявили выраженную нейронофагию и микроглиальные узелки в нижних оливах и в меньшей степени в зубчатых ядрах при наличии легких периваскулярных лимфоцитарных инфильтратов [8]. Авторы предполагают, что описанные изменения являются результатом синергизма гипоксии и системного воспаления, приводящих к индуцированию цитокинами активации микроглии, вызывая нейронофагию. Ранее фагоцитоз нейронов был описан только при эпидемическом паротите и энтеровирусной инфекции.

В отличие от предыдущих исследований, E. Vidal с соавт., изучавшие хронологию поражения головного мозга после инфицирования SARS-CoV-2 трансгенных мышей, отметили, что максимальное распространение вируса по всему мозгу наблюдалось на 6–7-й день после прививки, однако мозжечок при этом остается интактным [9].

По понятным причинам отсутствуют данные о морфологических изменениях головного мозга в отдаленном периоде после перенесенного COVID-19. Вопрос о сроках

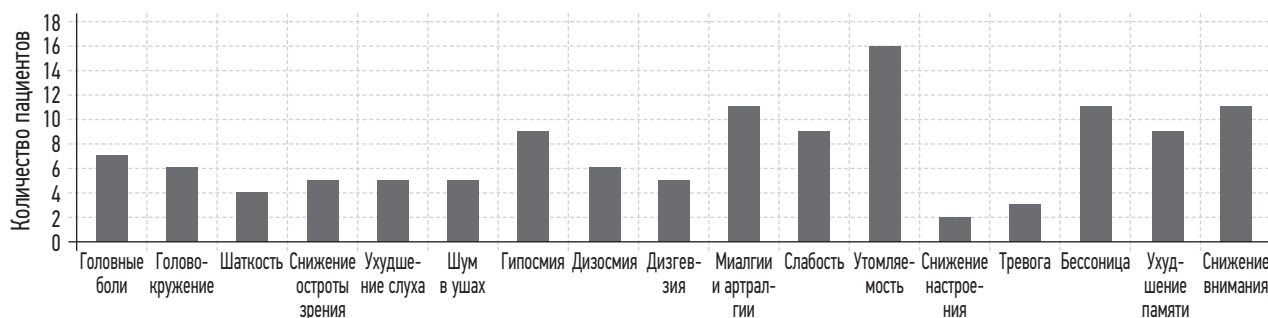


Рис. 1. Жалобы пациентов, перенесших COVID-19

сохраняющегося нейровоспаления и гипоксии после этой инфекции остается открытым, и одним из методов, позволяющих косвенно судить об этом процессе, является количественная оценка объемов структур головного мозга с помощью методов нейровизуализации.

Приведенные данные показывают, что пока нет единой точки зрения на специфичность поражения отдельных мозговых структур при COVID-19, а также патогенез этого поражения. Еще предстоит раскрыть механизмы проникновения вируса в нервную систему, хронологию распространения инфекции, обосновать избирательность поражения отдельных структур мозга и их влияние на клиническую картину острого периода и формирование отдаленных последствий этой новой инфекции.

Цель исследования — изучить с помощью метода магнитно-резонансной (МР) воксель-базированной морфометрии изменение объемов структур головного мозга и оценить специфичность их поражения у лиц, перенесших легкую форму COVID-19.

МАТЕРИАЛЫ И МЕТОДЫ

Для оценки изменений объема головного мозга в целом, а также отдельных его структур была применена лонгитюдная модель исследования с математической обработкой данных МРТ головного мозга методом МР воксель-базированной морфометрии (МР ВБМ). Мы просканировали одних и тех же участников дважды: до заражения SARS-CoV-2 и через 4–12 мес после перенесенной инфекции. В контрольную группу вошли здоровые добровольцы, не болевшие COVID-19.

Исходной моделью для сравнения служила база данных морфометрических показателей «Гендерные особенности нормального возрастного старения центральной нервной системы»*. Критериями включения

* Свидетельство о государственной регистрации базы данных № 2021621983 Российская Федерация. Гендерные особенности нормального возрастного старения центральной нервной системы: № 2021621830: заявл. 02.09.2021; опублик. 17.09.2021 / Н.И. Ананьева, Л.В. Лукина, Е.В. Андреев, П.М. Тихонов; заявитель Федеральное государственное бюджетное учреждение «Национальный медицинский исследовательский центр психиатрии и неврологии имени В.М. Бехтерева» Министерства здравоохранения Российской Федерации. — EDN JСJLQ.

в исследование были: наличие качественных данных нейровизуализации, полученных до начала пандемии; отсутствие структурных изменений головного мозга любого генеза на первичных сканированных изображениях; отсутствие факторов, которые потенциально могли бы вызвать структурные изменения вещества головного мозга в период между сканированиями.

После проведенного скрининга в основную группу исследования вошли 34 человека (13 мужчин, 21 женщина) в возрасте от 20 до 71 года, перенесшие в сроки от 4 мес до года новую коронавирусную инфекцию в легкой форме и получавшие амбулаторное лечение. При сборе анамнеза 21 исследуемый имел жалобы, возникшие во время острого периода новой коронавирусной инфекции и сохраняющиеся до времени исследования. Характер жалоб пациентов основной группы исследования представлен на рис. 1.

Самыми частыми жалобами в основной группе стали повышенная утомляемость, снижение внимания, бессонница, миалгии и артралгии. Среди частых жалоб также были гипосмия, общая слабость, ухудшение памяти. При неврологическом осмотре отклонений в статусе выявлено не было. Также пациенты не имели хронических заболеваний в стадии обострения.

В контрольную группу вошли 30 здоровых добровольцев из той же базы данных, не болевших COVID-19, не имеющих жалоб на здоровье, заболеваний в стадии обострения и сопоставимых по полу, возрасту и времени проведения повторного сканирования с участниками основной группы.

Первое и второе сканирование головного мозга проводилось на МРТ-сканере Atlas Exelart Vantage XGV (Toshiba, Япония) с индукцией магнитного поля 1,5 Тесла. Использовалась стандартная 8-канальная катушка для головы. Все участники исследования прошли первичное и повторное сканирование головного мозга по аналогичному протоколу нейровизуализации, включавшему в себя T1-ИП, T2-ИП, T2-Flair-ИП, 3D-MPRAGE-ИП. На следующем этапе выполнялась 3D-MPRAGE-ИП по протоколу: TR = 12, TE = 5, FOV = 25,6, MTX = 256, ST = 2,0, FA = 20. Полученные файлы последовательности 3D-MP-RAGE в формате DICOM конвертировали в формат NIFTI FSL. Конвертация файлов проводилась при помощи программного пакета

MRI Convert. Постобработка данных для определения полного объема головного мозга и его сегментированных отделов проводилась с помощью метода MR воксель-базированной морфометрии в программной среде Free Surfer в рабочем окружении Linux Ubuntu 16.04.1 LTS.

Общий статистический анализ результатов MR ВМ выполнялся с использованием пакета программ «Microsoft Excel». Перед началом сравнительного анализа выборки были проверены на нормальность при помощи критерия Колмогорова–Смирнова. Для оценки достоверности различий был использован *t*-критерий Стьюдента. Достоверными считались различия $p \leq 0,05$.

РЕЗУЛЬТАТЫ

Проведенное нами поперечное исследование головного мозга у лиц, перенесших COVID-19, с постобработкой данных MPT методом MR ВМ выявило значимые изменения как объема мозга в целом, так и отдельных его структур.

С помощью метода MR ВМ было установлено, что в сроки от 4 мес до года после перенесенного COVID-19 у пациентов достоверно уменьшаются объемы серого вещества в отдельных структурах головного мозга (рис. 2).

У переболевших COVID-19 была зафиксирована потеря серого вещества в коре правой ($p \leq 0,01$) и в меньшей степени левой ($p \leq 0,05$) гемисферы мозжечка. Кроме мозжечка микроструктурные уменьшения объемов были отмечены в левой лобной доле, а именно в орбитальной части нижней лобной извилины ($p \leq 0,05$) и лобном полюсе ($p \leq 0,05$). В контрольной группе во втором сканировании зафиксировано уменьшение объема коры левой гемисферы мозжечка ($p \leq 0,05$), но в орбитальной части нижней лобной извилины было зафиксировано увеличение ее объема.

При анализе микроструктурных изменений в других областях головного мозга в основной и контрольной

группах было выявлено значимое изменение отдельных сегментов, однако, в отличие от изменений в мозжечке и левой лобной доле, эти изменения представляли собой увеличение объема как серого, так и белого вещества.

При детализации изменений структур головного мозга отдельно по серому и белому веществу также были установлены отличия в морфологии его сегментов (рис. 3).

Увеличение объема кортикального серого вещества у переболевших COVID-19 было отмечено практически во всех долях головного мозга с некоторым акцентом на задние отделы правого полушария. В группе контроля рассматриваемые сегменты оставались интактными.

При анализе изменений субкортикального серого вещества у пациентов, перенесших новую коронавирусную инфекцию, было зафиксировано значимое ($p \leq 0,05$) увеличение его общего объема за счет микроструктурного увеличения левого хвостатого ядра, бледного шара, правого миндалевидного тела и вентрального диэнцефалона, включающего в себя гипоталамические и красные ядра. В контрольной группе было выявлено только увеличение объема левого вентрального диэнцефалона.

Поражение белого вещества головного мозга у лиц, перенесших COVID-19, было связано с увеличением

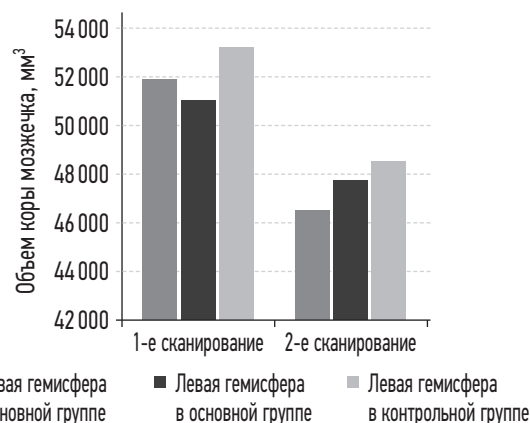


Рис. 2. Уменьшение объема коры мозжечка в группах

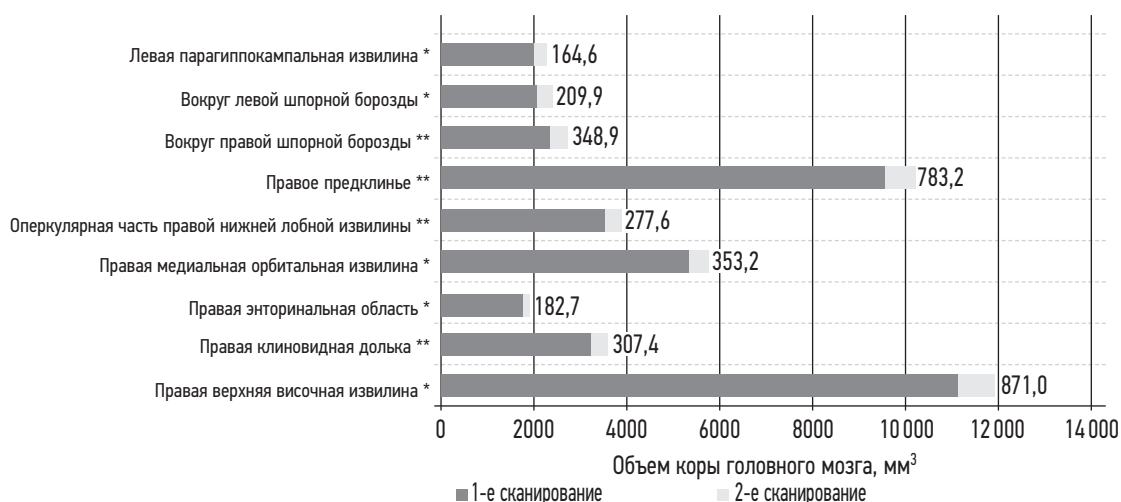

Рис. 3. Распределение изменений кортикального серого вещества в основной группе. Достоверность различий при изменении объема головного мозга: * $p \leq 0,05$; ** $p \leq 0,01$

объема перешейка левой и роstralной части правой поясной извилины, парацентральной дольки слева, а также правого предклинья. Описанные сегменты в контрольной группе достоверно не отличались в 1-м и 2-м сканированиях.

ОБСУЖДЕНИЕ

Проведенное нами продольное МРТ исследование пациентов до и после перенесения ими COVID-19 показало наличие у них микроструктурных изменений головного мозга, указывающее на то, что после клинического выздоровления патологическая составляющая инфекционного процесса продолжает сохраняться.

В работе Y. Lu и соавт. было продемонстрировано, что изменения головного мозга наблюдаются у переболевших COVID-19 пациентов спустя 3 мес после клинического и лабораторного выздоровления даже при отсутствии неврологической симптоматики [10]. Наше исследование показало, что микроструктурные изменения как общих объемов, так и отдельных сегментов головного мозга более продолжительны во времени и могут сохраняться спустя 4–12 мес после перенесенной SARS-CoV-2 инфекции. Причинами, объясняющими эти долговременные изменения, могут быть различные патогенетические механизмы, такие как прямое вирусное поражение, цереброваскулярные изменения, системное воспаление, а также сохраняющаяся соматическая дисфункция.

Полученное нами распределение микроструктурных изменений по сегментам головного мозга показало преобладание поражения серого вещества полушарий с некоторым акцентом на задние отделы с преимущественно правосторонней латерализацией процесса. Такое распределение изменения объемов позволяет предполагать большую уязвимость коры по сравнению с белым веществом головного мозга при заражении SARS-CoV-2. Преобладание изменений в правых отделах головного мозга было отмечено и другими авторами, что, возможно, зависит от разной функциональной активности полушарий головного мозга и требует уточнения с помощью методов функциональной нейровизуализации.

Исторически мозжечок рассматривался как структура, отвечающая исключительно за координацию и контроль тонких движений. Такие выводы были сделаны еще в начале XIX в. и основывались на наблюдениях над экспериментальными животными с поврежденным мозжечком. Однако в последние 25 лет в связи с развитием методов как структурной, так и функциональной нейровизуализации произошел сдвиг парадигмы в сторону концепции «множественной функциональности» мозжечка [11]. Во многих исследованиях были приведены доказательства роли мозжечка не только в управлении моторикой, но и в реализации немоторных функций: внимания, речи, рабочей памяти, боли, эмоций, когнитивного контроля и социального познания, а также формирования

зависимостей [12, 13]. Существуют данные, подтверждающие участие мозжечка в механизмах ноцицепции [14], что подтверждает многозадачность этой мозговой структуры.

Согласно классической двигательной концепции, мозжечок соединяется с контралатеральным полушарием головного мозга через две полисинаптические цепи: входной канал, который синапсирует с ядрами моста, а затем входит в мозжечок, и выходной канал, который проецируется в глубоких ядрах мозжечка, затем в таламус и, наконец, в моторные зоны коры головного мозга. Однако накопленные нейропсихологические и нейровизуализационные данные показывают наличие обширной функциональной сети, соединяющей мозжечок практически со всем неокортексом. Связи мозжечка исходят не только из моторных зон, но также из префронтальных, теменных, верхних височных и парагиппокампальных областей, а проводники от зубчатых ядер возвращаются обратно к ассоциативным зонам коры, формируя замкнутые петли [15]. Эти петли представляют собой функциональную единицу церебро-церебеллярных взаимодействий и позволяют мозжечку участвовать в управлении как движением, так и познанием [16]. Опираясь на гипотезу множественной функциональности мозжечка, можно предполагать, что различные патологические процессы, затрагивающие мозжечок, будут клинически выражаться не только двигательными нарушениями, но также и нейропсихиатрическими расстройствами.

В начале пандемии COVID-19 было недостаточно данных о нейротропизме и нейроинвазии нового вируса, и тем более не рассматривалась возможность воздействия SARS-CoV-2 на мозжечок. Но накопленные за последние 2 года патанатомические данные говорят о специфичности поражения отдельных структур головного мозга, и в частности мозжечка. Так, R. Siddiqui с соавт. описывает усиленное проникновение SARS-CoV-2 в теменную кору и мозжечок, предполагая, что именно эти отделы головного мозга могут являться специфическими мишенями для вируса [17]. Немецкие ученые в 2020 г. опубликовали в *Lancet Neurology* данные о посмертном исследовании ткани головного мозга пациентов, погибших от острой формы COVID-19, согласно которым только в 14 % наблюдений ими были выявлены инфаркты, в то время как у большинства был астроглиоз. При этом активация микроглии и инфильтрация цитотоксическими Т-лимфоцитами были зафиксированы в стволе головного мозга и мозжечке [6]. Выявленное в стволе и мозжечке периваскулярное лимфоцитарное воспаление CD8-положительных Т-клеток, смешанных с CD8-положительными макрофагами, приводит к микрососудистому повреждению этих структур [18]. Кроме того, еще одной из причин повреждения мозжечка является гипоксия [19]. Приведенные данные указывают на некую специфичность поражения мозжечка при COVID-19, что также, вероятно, объясняется высокой экспрессией

ACE2 в этом отделе мозга. Исходом вышеописанных изменений является атрофия коркового вещества, которая может проявляться неврологическими расстройствами.

Наше исследование с использованием МР воксель-базированной морфометрии позволило установить, что в сроки от 4 до 12 мес после перенесенной инфекции, вызванной SARS-CoV-2, наблюдается потеря нейронов коры обеих гемисфер мозжечка, о чем свидетельствует достоверное уменьшение ее объема. Также атрофические изменения коры коснулись орбитальной части левой нижней лобной извилины и лобного полюса. Потеря объема коры в этих структурах, вероятнее всего, связана с гибелью нейронов вследствие прямой или опосредованной нейротропности SARS-CoV-2. Лобные доли соединены с контрлатеральным полушарием мозжечка посредством фронто-пonto-церебеллярного пути, что говорит в пользу гипотезы N. Parsons с соавт. о трансконнекторном распространении патологического процесса через функциональные сети головного мозга у пациентов с COVID-19 [3]. Поражение фронто-пonto-церебеллярного пути у лиц, перенесших COVID-19, может приводить к появлению в клинической картине атаксии, астазии-абазии, адиадохокинеза и интенционного тремора, а также изменению эмоционального реагирования, когнитивных и речевых нарушений. Эти данные могут помочь неврологам при наблюдении пациентов в отдаленные сроки после перенесенной коронавирусной инфекции.

В ходе исследования мы получили различия в объемах 7 общих сегментов мозга, 9 сегментов серого и 4 сегмента белого вещества головного мозга. Эти области мозга в той или иной степени относились к гиппокампальному комплексу, кортикальным центрам зрения, обонятельному комплексу. В отличие от мозжечка и левой лобной доли, эти структуры при повторном сканировании показали увеличение в объеме, что позволяет предположить продолжающийся во времени нейровоспалительный процесс, сохраняющийся от 4 до 12 мес после перенесенного COVID-19.

ВЫВОДЫ

За время, прошедшее с начала пандемии, мнение врачебного сообщества о COVID-19 как об исключительно респираторном заболевании полностью поменялось. К сегодняшнему дню стало понятно, что характерной

особенностью новой коронавирусной инфекции является мультисистемность поражения организма с высокой индивидуальной специфичностью клинической картины. И уже не вызывает сомнения нейроинвазивность этого вируса, а также возможность опосредованного поражения центральной нервной системы через системные механизмы.

Воздействие SARS-CoV-2 на центральную нервную систему оказалось крайне разнообразным и продолжительным во времени. Проведенное нами исследование и анализ имеющейся к настоящему времени литературы показывают, что мозжечок может являться одной из мишеней для вируса COVID-19, причем с достаточно ранним поражением, так как в сроки 4–12 мес мы видим уже атрофические изменения в его коре. Эти данные необходимо учитывать при составлении индивидуальных планов наблюдения пациентов, перенесших новую коронавирусную инфекцию.

Полученные нами данные указывают на то, что вирус SARS-CoV-2 нарушает микроструктурную целостность не только мозжечка, но и других сегментов головного мозга. Увеличение объема этих структур указывает на длительность воспалительного процесса.

Для уточнения характера поражения мозжечка и уточнения его функциональной целостности мы планируем проанализировать данные функциональной нейровизуализации и сопоставить результаты лучевых методов диагностики с неврологическими и патопсихологическими данными. Кроме того, для оценки динамики микроструктурных изменений необходимо проведение 3 сканирований.

ДОПОЛНИТЕЛЬНАЯ ИНФОРМАЦИЯ

Источники финансирования: финансирования данной работы не проводилось.

Конфликт интересов: авторы декларируют отсутствие явных и потенциальных конфликтов интересов, связанных с публикацией настоящей статьи.

Этическая экспертиза: проведение исследования одобрено локальным этическим комитетом СПб ФГБУ «Национальный медицинский исследовательский центр психиатрии и неврологии им. В.М. Бехтерева» Минздрава России.

Вклад авторов: все авторы внесли существенный вклад в проведение исследования и подготовку статьи, прочли и одобрили финальную версию перед публикацией.

СПИСОК ЛИТЕРАТУРЫ

1. Siddiqui R., Mungroo M.R., Khan N.A. SARS-CoV-2 invasion of the central nervous: a brief review // *Hosp. Pract* (1995). 2021. Vol. 49, No. 3. P. 157–163. DOI: 10.1080/21548331.2021.1887677
2. Lou J.J., Movassaghi M., Gordy D., et al. Neuropathology of COVID-19 (neuro-COVID): clinicopathological update // *Free Neuropathol*. 2021. Vol. 2. Art. 2. DOI: 10.17879/freeneuropathology-2021-2993
3. Parsons N., Outsikas A., Parish A., et al. Modelling the Anatomic Distribution of Neurologic Events in Patients with COVID-19: A Systematic Review of MRI Findings // *AJNR Am. J. Neuroradiol*. 2021. Vol. 42, No. 7. P. 1190–1195. DOI: 10.3174/ajnr.A7113
4. Guedj E., Million M., Dudouet P., et al. ¹⁸F-FDG brain PET hypometabolism in post-SARS-CoV-2 infection: substrate for persistent/

delayed disorders? // *Eur. J. Nucl. Med. Mol. Imaging*. 2021. Vol. 48, No. 2. P. 592–595. DOI: 10.1007/s00259-020-04973-x

5. Hafiz R., Gandhi T.K., Mishra S., et al. Assessing functional connectivity differences and work-related fatigue in surviving COVID-negative patients. Preprint // *bioRxiv*. 2022. Art. 2022.02.01.478677. Preprint. DOI: 10.1101/2022.02.01.478677

6. Matschke J., Lütgehetmann M., Hagel C., et al. Neuropathology of patients with COVID-19 in Germany: a post-mortem case series // *Lancet Neurol*. 2020. Vol. 19, No. 11. P. 919–929. DOI: 10.1016/S1474-4422(20)30308-2

7. Kirschenbaum D., Imbach L.L., Rushing E.J., et al. Intracerebral endotheliitis and microbleeds are neuropathological features of COVID-19 // *Neuropathol. Appl. Neurobiol*. 2021. Vol. 47, No. 3. P. 454–459. DOI: 10.1111/nan.12677

8. Al-Dalahmah O., Thakur K.T., Nordvig A.S., et al. Neuronophagia and microglial nodules in a SARS-CoV-2 patient with cerebellar hemorrhage // *Acta Neuropathol. Commun*. 2020. Vol. 8, No. 1. P. 147. DOI: 10.1186/s40478-020-01024-2

9. Vidal E., López-Figueroa C., Rodon J., et al. Chronological brain lesions after SARS-CoV-2 infection in hACE2-transgenic mice // *Vet. Pathol*. 2022. Vol. 59, No. 4. P. 613–626. DOI: 10.1177/03009858211066841

10. Lu Y., Li X., Geng D., et al. Cerebral Micro-Structural Changes in COVID-19 Patients — An MRI-based 3-month Follow-up Study // *EClinicalMedicine*. 2020. Vol. 25. Art. 100484. DOI: 10.1016/j.eclinm.2020.100484

11. Diedrichsen J., King M., Hernandez-Castillo C., et al. Universal Transform or Multiple Functionality? Understanding the Contribution

of the Human Cerebellum across Task Domains // *Neuron*. 2019. Vol. 102, No. 5. P. 918–928. DOI: 10.1016/j.neuron.2019.04.021

12. Strick P.L., Dum R.P., Fiez J.A. Cerebellum and nonmotor function // *Annu. Rev. Neurosci*. 2009. Vol. 32. P. 413–434. DOI: 10.1146/annurev.neuro.31.060407.125606

13. Clark S.V., Semmel E.S., Aleksonis H.A., et al. Cerebellar-Subcortical-Cortical Systems as Modulators of Cognitive Functions // *Neuropsychol. Rev*. 2021. Vol. 31, No. 3. P. 422–446. DOI: 10.1007/s11065-020-09465-1

14. Saab C.Y., Willis W.D. The cerebellum: organization, functions and its role in nociception // *Brain Res. Brain Res. Rev*. 2003. Vol. 42, No. 1. P. 85–95. DOI: 10.1016/s0165-0173(03)00151-6

15. Salmi J., Pallesen K.J., Neuvonen T., et al. Cognitive and motor loops of the human cerebro-cerebellar system // *J. Cogn. Neurosci*. 2010. Vol. 22, No. 11. P. 2663–2676. DOI: 10.1162/jocn.2009.21382

16. Strick P.L., Dum R.P., Fiez J.A. Cerebellum and nonmotor function // *Annu. Rev. Neurosci*. 2009. Vol. 32. P. 413–434. DOI: 10.1146/annurev.neuro.31.060407.125606

17. Siddiqui R., Mungroo M.R., Khan N.A. SARS-CoV-2 invasion of the central nervous: a brief review // *Hosp. Pract*. 1995. Vol. 2021, No. 49. P. 57–163. DOI: 10.1080/21548331.2021.1887677

18. Colombo D., Falasca L., Marchioni L., et al. Neuropathology and inflammatory cell characterization in 10 autopsic COVID-19 brains // *Cells*. 2021. Vol. 10, No. 9. P. 2262. DOI: 10.3390/cells10092262

19. Malik P., Patel K., Akrmah M., et al. COVID-19: a disease with a potpourri of histopathologic findings — a literature review and comparison to the closely related SARS and MERS // *SN Compr. Clin. Med*. 2021. Vol. 3, No. 12. P. 2407–2434. DOI: 10.1007/s42399-021-01029-5

REFERENCES

1. Siddiqui R, Mungroo MR, Khan NA. SARS-CoV-2 invasion of the central nervous: a brief review. *Hosp Pract* (1995). 2021;49(3):157–163. DOI: 10.1080/21548331.2021.1887677

2. Lou JJ, Movassaghi M, Gordy D, et al. Neuropathology of COVID-19 (neuro-COVID): clinicopathological update. *Free Neuropathol*. 2021;2:2. DOI: 10.17879/freeneuropathology-2021-2993

3. Parsons N, Outsikas A, Parish A, et al. Modelling the Anatomic Distribution of Neurologic Events in Patients with COVID-19: A Systematic Review of MRI Findings. *AJNR Am J Neuroradiol*. 2021;42(7):1190–1195. DOI: 10.3174/ajnr.A7113

4. Guedj E, Million M, Dudouet P, et al. ¹⁸F-FDG brain PET hypometabolism in post-SARS-CoV-2 infection: substrate for persistent/delayed disorders? *Eur J Nucl Med Mol Imaging*. 2021;48(2):592–595. DOI: 10.1007/s00259-020-04973-x

5. Hafiz R, Gandhi TK, Mishra S, et al. Assessing functional connectivity differences and work-related fatigue in surviving COVID-negative patients. *bioRxiv*. 2022;2022.02.01.478677. Preprint. DOI: 10.1101/2022.02.01.478677

6. Matschke J, Lütgehetmann M, Hagel C, et al. Neuropathology of patients with COVID-19 in Germany: a post-mortem case series. *Lancet Neurol*. 2020;19(11):919–929. DOI: 10.1016/S1474-4422(20)30308-2

7. Kirschenbaum D, Imbach LL, Rushing EJ, et al. Intracerebral endotheliitis and microbleeds are neuropathological features of COVID-19. *Neuropathol Appl Neurobiol*. 2021;47(3):454–459. DOI: 10.1111/nan.12677

8. Al-Dalahmah O, Thakur KT, Nordvig AS, et al. Neuronophagia and microglial nodules in a SARS-CoV-2 patient with cerebellar hemorrhage. *Acta Neuropathol Commun*. 2020;8(1):147. DOI: 10.1186/s40478-020-01024-2

9. Vidal E, López-Figueroa C, Rodon J, et al. Chronological brain lesions after SARS-CoV-2 infection in hACE2-transgenic mice. *Vet Pathol*. 2022;59(4):613–626. DOI: 10.1177/03009858211066841

10. Lu Y, Li X, Geng D, et al. Cerebral Micro-Structural Changes in COVID-19 Patients — An MRI-based 3-month Follow-up Study. *EClinicalMedicine*. 2020;25:100484. DOI: 10.1016/j.eclinm.2020.100484

11. Diedrichsen J, King M, Hernandez-Castillo C, et al. Universal Transform or Multiple Functionality? Understanding the Contribution of the Human Cerebellum across Task Domains. *Neuron*. 2019;102(5):918–928. DOI: 10.1016/j.neuron.2019.04.021

12. Strick PL, Dum RP, Fiez JA. Cerebellum and nonmotor function. *Annu Rev Neurosci*. 2009;32:413–434. DOI: 10.1146/annurev.neuro.31.060407.125606

13. Clark SV, Semmel ES, Aleksonis HA, et al. Cerebellar-Subcortical-Cortical Systems as Modulators of Cognitive Functions. *Neuropsychol Rev*. 2021;31(3):422–446. DOI: 10.1007/s11065-020-09465-1

14. Saab CY, Willis WD. The cerebellum: organization, functions and its role in nociception. *Brain Res Brain Res Rev*. 2003;42(1):85–95. DOI: 10.1016/s0165-0173(03)00151-6

15. Salmi J, Pallesen KJ, Neuvonen T, et al. Cognitive and motor loops of the human cerebro-cerebellar system. *J CognNeurosci*. 2010;22(11):2663–2676. DOI: 10.1162/jocn.2009.21382

16. Strick PL, Dum RP, Fiez JA. Cerebellum and non-motor function. *Annu Rev Neurosci.* 2009;32:413–434. DOI: 10.1146/annurev.neuro.31.060407.125606

17. Siddiqui R, Mungroo MR, Khan NA. SARS-CoV-2 invasion of the central nervous: a brief review. *HospPract.* 1995;2021(49):157–163. DOI: 10.1080/21548331.2021.1887677

18. Colombo D, Falasca L, Marchioni L, et al. Neuropathology and inflammatory cell characterization in 10 autopsic COVID-19 brains. *Cells.* 2021;10(9):2262. DOI: 10.3390/cells10092262

19. Malik P, Patel K, Akrmah M, et al. COVID-19: a disease with a potpourri of histopathologic findings — a literature review and comparison to the closely related SARS and MERS. *SN Compr Clin Med.* 2021;3(12):2407–2434. DOI: 10.1007/s42399-021-01029-5

ОБ АВТОРАХ

***Лариса Викторовна Лукина**, канд. мед. наук, старший научный сотрудник; адрес: Россия, 192019, г. Санкт-Петербург, ул. Бехтерева, д. 3; ORCID: <https://orcid.org/0000-0001-8500-7268>; Scopus Author ID: 16520904200; eLibrary SPIN: 4693-5577; Author ID: 220209; ResearcherId: AAK-5570-2021; e-mail: larisalu@yandex.ru

Наталья Исаевна Ананьева, докт. мед. наук, профессор; ORCID: <https://orcid.org/0000-0002-7087-0437>; Scopus Author ID: 25623015500; eLibrary SPIN: 2924-5761; Author ID: 518253; ResearcherId: O-8903-2014; e-mail: ananieva_n@mail.ru

Наталья Юрьевна Сафонова, канд. мед. наук, старший научный сотрудник; ORCID: <https://orcid.org/0000-0001-5847-4936>; Scopus Author ID: 57208056100; eLibrary SPIN: 9233-4754; Author ID: 702314; ResearcherId: AAJ-6703-2020; e-mail: astarta@yandex.ru

Ян Александрович Ершов, лаборант-исследователь; ORCID: <https://orcid.org/0000-0002-2258-2131>; eLibrary SPIN: 7404-8401; ResearcherId: CAA-2212-2022; e-mail: boarboar123@gmail.com

* Автор, ответственный за переписку / Corresponding author

AUTHORS' INFO

***Larisa V Lukina**, M.D., Ph.D. (Medicine), Senior Researcher; address: 3, Bekhterev str., Saint Petersburg, 192019, Russia; ORCID: <https://orcid.org/0000-0001-8500-7268>; Scopus Author ID: 16520904200; eLibrary SPIN: 4693-5577; Author ID: 220209; ResearcherId: AAK-5570-2021; e-mail: larisalu@yandex.ru

Natalia I Ananieva, M.D., D.Sc. (Medicine), Professor; ORCID: <https://orcid.org/0000-0002-7087-0437>; Scopus Author ID: 25623015500; eLibrary SPIN: 2924-5761; Author ID: 518253; ResearcherId: O-8903-2014; e-mail: ananieva_n@mail.ru

Natalia Yu. Safonova, M.D., Ph.D. (Medicine), Senior Researcher; ORCID: <https://orcid.org/0000-0001-5847-4936>; Scopus Author ID: 57208056100; eLibrary SPIN: 9233-4754; Author ID: 702314; ResearcherId: AAJ-6703-2020; e-mail: astarta@yandex.ru

Yan A. Ershov, assistant-researcher; ORCID: <https://orcid.org/0000-0002-2258-2131>; eLibrary SPIN: 7404-8401; ResearcherId: CAA-2212-2022; e-mail: boarboar123@gmail.com

УДК 616.8-009

DOI: <https://doi.org/10.17816/rmmar111863>

Научная статья

Предоперационная оценка риска инсульта в онкохирургии

Н.В. Цыган^{1, 2}, В.А. Яковлева^{1, 3}, Е.Е. Фуфаев¹, И.Р. Элесханов⁴, К.В. Сапожников¹,
В.М. Нечипорук¹, И.И. Дзидзава¹, И.В. Литвиненко¹

¹ Военно-медицинская академия, Санкт-Петербург, Россия;

² Петербургский институт ядерной физики им. Б.П. Константинова Национального исследовательского центра «Курчатовский институт», Гатчина, Ленинградская область, Россия;

³ Научно-исследовательский институт детской онкологии, гематологии и трансплантологии имени Р.М. Горбачевой, Санкт-Петербург, Россия;

⁴ 1477 Военно-морской клинический госпиталь Тихоокеанского флота, филиал № 2, Петропавловск-Камчатский, Россия

Цель. Разработать математическую модель для предоперационной оценки риска инсульта при операциях по поводу злокачественных новообразований груди и живота для раннего выявления пациентов из группы высокого риска, оптимизации диагностики и повышения эффективности персонализированных профилактических мероприятий.

Материалы и методы. 47 случаев периперационного инсульта по данным архивных историй болезни пациентов со злокачественными новообразованиями различной локализации — ретроспективный анализ, включавший изучение анамнеза жизни и основного заболевания, анализ данных клинико-лабораторного обследования, параметров, связанных с хирургической операцией и анестезиологическим пособием, клинической и нейровизуализационной картины периперационного инсульта. 102 пациента, которым было проведено плановое хирургическое лечение по поводу злокачественного новообразования с локализацией в области груди или живота, — периперационное динамическое неврологическое сопровождение, включавшее сбор анамнеза жизни и заболевания, анализ данных клинико-лабораторного обследования, неврологический осмотр с оценкой по шкалам NIHSS и mRankin, нейропсихологическое тестирование по шкалам MoCA и FAB.

Результаты. Установлены факторы риска развития периперационного инсульта, а также церебропротективные факторы у пациентов онкохирургического профиля. Разработана валидная математическая модель оценки вероятности периперационного инсульта при хирургическом лечении злокачественных новообразований груди и живота с предсказательной силой 85,4 %, чувствительностью 77 %, специфичностью 87 %.

Заключение. Предложенная математическая модель позволяет перед проведением хирургического лечения на основании сведений, полученных исключительно при сборе анамнеза или анализе медицинской документации, оценивать риск развития периперационного инсульта в процентном соотношении, выделяя группу пациентов высокого риска.

Ключевые слова: злокачественные новообразования груди и живота; онкохирургия; оценка риска; периперационный инсульт; персонализированная профилактика; послеоперационная мозговая дисфункция; стратификация по группам риска.

Как цитировать:

Цыган Н.В., Яковлева В.А., Фуфаев Е.Е., Элесханов И.Р., Сапожников К.В., Нечипорук В.М., Дзидзава И.И., Литвиненко И.В. Предоперационная оценка риска инсульта в онкохирургии // Известия Российской Военно-медицинской академии. 2022. Т. 41. № 4. С. 365–370. DOI: <https://doi.org/10.17816/rmmar111863>

DOI: <https://doi.org/10.17816/rmmar111863>

Research Article

The preoperative assessment of the stroke risk in oncosurgery

Nikolay V. Tsygan^{1, 2}, Victoria A. Yakovleva^{1, 3}, Evgeniy E. Fufaev¹, Ismail R. Eleskhanov⁴, Kirill V. Sapozhnikov¹, Vasilii M. Nechiporuk¹, Ilya I. Dzidzava¹, Igor V. Litvinenko¹

¹ Military Medical Academy, Saint Petersburg, Russia;

² B. P. Konstantinov Petersburg Nuclear Physics Institute, National Research Centre "Kurchatov Institute", Gatchina, Leningrad region, Russia;

³ Raisa Gorbacheva Memorial Institute for Children Hematology and Transplantation, Saint Petersburg, Russia;

⁴ 1477 Naval Clinical Hospital of the Pacific Fleet, Branch № 2, Petropavlovsk-Kamchatsky, Russia

AIM: of the research was to develop a mathematical model for the preoperative assessing of the stroke risk in surgical operations for malignant neoplasms of the chest and abdomen for the early identification of high-risk patients optimization of diagnostics and enhancing the efficacy of personalized preventive measures.

MATERIALS AND METHODS: 47 cases of perioperative stroke according to archived case histories patients with malignant neoplasms of various localization — retrospective analysis anamnesis of life and underlying disease, analysis of clinical and laboratory examination data, analysis of parameters associated with surgery and anesthetic aid, analysis of the clinical and neuroimaging picture of perioperative stroke; 102 patients who underwent elective surgery for the malignant neoplasm of the chest or abdomen — perioperative dynamic neurological support collection of anamnesis of life and disease, analysis of clinical and laboratory examination data, neurological examination with NIHSS and mRankin scores, neuropsychological testing using MoCA and FAB.

RESULTS: Risk factors for perioperative stroke in oncosurgical patients, as well as cerebroprotective factors have been established. The valid mathematical model was developed for assessing of the likelihood of perioperative stroke in the surgical treatment of malignant neoplasms of the chest and abdomen with a predictive power of 85.4%, sensitivity of 77%, and specificity of 87%.

CONCLUSION: The proposed mathematical model allows preoperatively assess the risk of perioperative stroke in percentage (according to the anamnesis and medical records data) and identify the group of high-risk patients.

Keywords: malignant neoplasms of the chest or abdomen; oncosurgery; perioperative stroke; personalized prevention; postoperative cerebral dysfunction; risk assessment; stratification by risk groups.

To cite this article:

Tsygan NV, Yakovleva VA, Fufaev EE, Eleskhanov IR, Sapozhnikov KV, Nechiporuk VM, Dzidzava II, Litvinenko IV. The preoperative assessment of the stroke risk in oncosurgery. *Russian Military Medical Academy Reports*. 2022;41(4):365–370. DOI: <https://doi.org/10.17816/rmmar111863>

Received: 12.10.2022

Accepted: 19.10.2022

Published: 17.11.2022

АКТУАЛЬНОСТЬ

В Российской Федерации более половины всех хирургических операций составляют плановые операции, 30 % из них выполняются по поводу онкологических заболеваний [1]. При успешно проведенном радикальном лечении пациента с онкологическим заболеванием прогноз жизни и ее качества нередко определяется уже не злокачественным процессом, а сопутствующей патологией. При этом у трети пациентов с онкопатологией непосредственной причиной смерти является сердечно-сосудистая патология, и смертность от сердечно-сосудистых заболеваний в этой группе пациентов выше, чем в популяции [2]. В большинстве случаев к изменениям головного мозга у пациентов со злокачественными заболеваниями относят церебральные метастазы и канцероматоз мозговых оболочек. Однако высокая частота встречаемости факторов риска сердечно-сосудистых заболеваний определяет наличие у пациентов онкологического профиля широкого спектра церебральной патологии, включающего острые нарушения мозгового кровообращения, в том числе и периперационный инсульт.

Периперационный инсульт — это острое нарушение мозгового (реже спинального) кровообращения с формированием инфаркта мозга (значительно реже — внутричерепного/спинального кровоизлияния) и внезапным развитием или нарастанием соответствующей острой неврологической симптоматики в интраоперационном периоде или в течение 30 дней после хирургической операции, при этом возникшая неврологическая симптоматика сохраняется не менее 24 ч либо приводит к летальному исходу в более короткий срок [3]. Периперационный инсульт является редким осложнением послеоперационного периода, однако значительно повышает смертность (летальность при периперационном инсульте в 2 раза превышает таковую в результате инсульта, не связанного с хирургическим лечением) и тяжесть инвалидизации [4, 5]. Существует большое количество анестезиологических и хирургических шкал и способов оценки риска наступления тех или иных событий в периперационном периоде, однако в большинстве своем они недостаточно индивидуализированы и не учитывают риск развития периперационного инсульта при операциях специфического онкологического профиля.

Цель исследования — разработать математическую модель предоперационной оценки риска инсульта при операциях по поводу злокачественных новообразований груди и живота для раннего выявления пациентов из группы высокого риска и повышения эффективности персонализированных профилактических мероприятий.

МАТЕРИАЛЫ И МЕТОДЫ

Ретроспективное исследование по данным архивных историй болезни пациентов с клиническими и рентгенологическими и/или патологоанатомическими признаками

периперационного инсульта, получавших хирургическое лечение по поводу злокачественного новообразования, — 47 клинических случаев.

Проспективное исследование, в которое было включено 102 пациента (69 мужчин, 33 женщины) в возрасте от 38 до 85 лет (медиана возраста 67 лет). Пациенты были разделены на две исследуемые группы в зависимости от локализации новообразования: «торакальная» группа (72 пациента) и «абдоминальная» группа (30 пациентов).

В периперационном периоде проводили сбор анамнестических данных, результатов лабораторно-инструментального обследования, неврологический осмотр с оценкой по шкале NIHSS и mRankin до и после хирургического лечения.

Периперационный инсульт диагностировали на основании клинической картины острого нарушения мозгового кровообращения и подтверждали по данным нейровизуализации (в случае летального исхода — по данным патологоанатомического исследования).

Построение математических моделей проводили при помощи биномиальной регрессии. Обучение моделей проводили в режиме прямого пошагового отбора с отношением правдоподобия в качестве критерия отбора: факторы добавляли в модель, пока ее валидность не переставала улучшаться. Проверку валидности моделей проводили с использованием M , R -квадрата Найджелкерка (аналог коэффициента детерминации для линейной регрессии). Также использовался критерий согласия Хосмера–Лемешова. Проверка качества классификации моделей была проведена при помощи расчета процента правильно предсказанных исходов, показателей чувствительности и специфичности, а также ROC-анализа. Риск события расценивали как низкий при вероятности менее 20 %, как высокий — при вероятности более 20 % по данным математической модели (порог классификации выбирали исходя из цены ошибки классификации).

РЕЗУЛЬТАТЫ И ОБСУЖДЕНИЕ

В ретроспективном исследовании частота периперационного инсульта составила 0,05 % случаев. В проспективном исследовании периперационный инсульт был диагностирован у 2 (2 %) пациентов торакальной группы. Такая разница в целом соответствует данным литературы и может быть объяснена особенностями дизайна ретроспективных исследований, позволяющими включить только случаи инсультов с умеренно тяжелым и тяжелым неврологическим дефицитом.

Было проанализировано 85 параметров, включавших в том числе возраст, личный и семейный анамнез по сердечно-сосудистой патологии, индекс массы тела, физический статус пациента по классификации Американского общества анестезиологов (ASA), индекс коморбидности Чарлсон, стадию онкологического заболевания и гистологический тип опухоли, ранее использованные методы

лечения, в том числе химио-, гормоно- и лучевую терапию. Также оценивали параметры, связанные непосредственно с хирургической операцией: продолжительность, тип (открытая/эндоскопическая), интраоперационные колебания параметров гемодинамики, объем кровопотери и пр.

В итоге была определена статистическая связь периоперационного инсульта со следующими параметрами, которые в дальнейшем оценивали как факторы риска:

I. Предоперационные:

- давность установленного диагноза онкологического заболевания более 5 мес (отношение шансов (ОШ) 10,77, 95 % доверительный интервал (ДИ) 2,21–52,57, $p = 0,003$);
- стадия онкологического заболевания более II (ОШ 4,96, 95 % ДИ 1,93–12,73, $p = 0,0009$);
- скорость оседания эритроцитов более 36 мм/ч (ОШ 4,82, 95 % ДИ 1,86–12,54, $p = 0,001$);
- наличие зон гипокинезии или акинезии по данным трансторакальной эхокардиографии (ОШ 15,7, 95 % ДИ 1,87–131,4, $p = 0,01$);
- отсутствие антигипертензивной терапии у пациентов с гипертонической болезнью (ОШ 7,22, 95 % ДИ 2,88–18,08, $p < 0,0001$);
- индекс коморбидности Чарлсон более 4 баллов (ОШ 3,75, 95 % ДИ 1,35–10,43, $p = 0,01$);
- физический статус пациента по классификации ASA — выше III класса (ОШ 9,23, 95 % ДИ 3,26–26,16, $p < 0,001$).

II. Интраоперационные:

- использование открытого хирургического доступа (ОШ 4,5, 95 % ДИ 1,29–15,75, $p = 0,018$);
- максимальное систолическое артериальное давление более 140 мм рт. ст. (ОШ 4,0, 95 % ДИ 1,53–10,48, $p = 0,005$);
- максимальная частота сердечных сокращений более 90 в мин (ОШ 5,49, 95 % ДИ 1,75–17,22, $p = 0,003$);
- объем кровопотери более 220 мл (ОШ 3,21, 95 % ДИ 1,38–7,47, $p = 0,007$).

III. Послеоперационный:

- гематокрит после операции менее 36 % (ОШ 3,92, 95 % ДИ 1,32–11,63, $p = 0,01$).

Также были установлены три церебропротективных фактора, снижающие вероятность периоперационного инсульта:

- соблюдение антигиперхолестеринемической диеты (ОШ 0,038, 95 % ДИ 0,002–0,64, $p = 0,002$);

- использование эпидуральной анестезии и анальгезии (лидокаин или ропивакаин) в раннем послеоперационном периоде (ОШ 0,10, 95 % ДИ 0,01–0,77, $p = 0,03$);
- внутривенные инфузии магния сульфата в раннем послеоперационном периоде (ОШ 0,13, 95 % ДИ 0,05–0,35, $p < 0,0001$).

Для оценки вероятности периоперационного инсульта в онкохирургии наиболее прогностически ценной оказалась комбинация четырех факторов риска — открытый хирургический доступ; стадия онкологического процесса более II; индекс коморбидности Чарлсон более 4 баллов; отсутствие антигипертензивной терапии у пациентов с гипертонической болезнью. Вероятность периоперационного инсульта составила:

- при отсутствии этих факторов — 0,69 %;
- открытый хирургический доступ (А) — 3,09 %;
- стадия онкологического процесса более II (В) — 2,78 %;
- индекс коморбидности Чарлсон более 4 баллов (С) — 2,35 %;
- отсутствие антигипертензивной терапии у пациентов с гипертонической болезнью (D) — 3,7 %;
- при сочетании В+С — 8,95 %;
- при сочетании А+С — 9,88 %;
- при сочетании А+В — 11,54 %;
- при сочетании С+D — 11,66 %;
- при сочетании В+D — 13,58 %;
- при сочетании А+D — 14,9 %;
- при сочетании А+В+С — 30,95 %;
- при сочетании В+С+D — 35,05 %;
- при сочетании А+С+D — 37,56 %;
- при сочетании А+В+D — 41,73 %;
- при сочетании А+В+С+D — 71,11 %.

Перечисленные факторы были включены в математическую модель оценки вероятности периоперационного инсульта при плановых хирургических операциях по поводу злокачественных новообразований груди и живота (чувствительность модели 77 %, специфичность — 87 %, предсказательная сила — 85,4 %) (таблица).

Выводы. Согласно разработанной модели, наиболее высокий риск периоперационного инсульта имели коморбидные пациенты (индекс коморбидности Чарлсон более 4 баллов) с низкой комплаентностью к приему антигипертензивных препаратов, имеющие распространенный онкологический процесс, требующий хирургического лечения путем открытой операции.

Таблица. Математическая модель оценки вероятности периоперационного инсульта при плановых хирургических операциях по поводу злокачественных новообразований груди и живота

-2Log- правдоподобие	R-квадрат Найджелкерка	Критерий Хосмера–Лемешова, χ^2	Предсказательная сила	Se	Sp	AUC (95 % ДИ)
109,34	0,41	$\chi^2 = 1,69,$ $p = 0,946$	85,4 %	77 %	87 %	0,85 (0,77–0,92), $p < 0,001$

Примечание. -2Log — минус 2 логарифмическое; AUC — площадь под кривой; Se — чувствительность; Sp — специфичность.

ЗАКЛЮЧЕНИЕ

Стратификация рисков влияет на выбор хирургического пациента и хирургическую тактику, анестезиологическое и неврологическое сопровождение, а также частоту периоперационных осложнений [6]. Оценка риска инсульта является важной частью предоперационной подготовки в связи с серьезным влиянием функционального состояния центральной нервной системы на качество жизни пациентов. Летальность вследствие периоперационного инсульта в общехирургической практике может достигать 45 %, у пациентов, ранее перенесших острое нарушение мозгового кровообращения, — 86 % [7]. В исследовании Perioperative Ischemic Evaluation Study около 60 % пациентов, перенесших периоперационный инсульт, нуждались в длительном уходе, и лишь у 17 % отмечалось полное восстановление функций [8]. Предложенная математическая модель является простым инструментом, позволяющим еще в предоперационном периоде на основании сведений, полученных исключительно при сборе анамнеза или анализе медицинской документации, прогнозировать риск развития периоперационного

инсульта в процентном соотношении, выделяя группу пациентов высокого риска. Такой метод дает возможность своевременно реализовать персонализированный подход к церебропротекции и уменьшить риск развития периоперационного инсульта, тем самым улучшить результат хирургического лечения и качество жизни пациента.

ДОПОЛНИТЕЛЬНАЯ ИНФОРМАЦИЯ

Источник финансирования. Финансирование данной работы не проводилось.

Конфликт интересов. Авторы декларируют отсутствие явных и потенциальных конфликтов интересов, связанных с публикацией настоящей статьи.

Этическая экспертиза. Проведение исследования одобрено локальным этическим комитетом ФГБВОУ ВО «Военно-медицинская академия имени С.М. Кирова» (протокол № 226 от 22.10.2019 г.).

Вклад авторов. Все авторы внесли существенный вклад в проведение исследования и подготовку статьи, прочли и одобрили финальную версию перед публикацией.

СПИСОК ЛИТЕРАТУРЫ

1. Удалов Ю.Д., Гордиенко А.В., Самойлов А.С., и др. Психологический стресс у соматическиотягощенных пациентов онкохирургического профиля как один из факторов послеоперационных осложнений // Исследования и практика в медицине. 2018. Т. 5, № 3. С. 117–125. DOI: 10.17709/2409-2231-2018-5-3-12
2. Дундуа Д.П., Стаферов А.В., Сорокин А.В., Кедрова А.Г. Кардиоонкология: влияние химиотерапевтических препаратов и лучевой терапии на сердечно-сосудистую систему // Клиническая практика. 2016. № 4 (28). С. 41–48.
3. Цыган Н.В., Андреев Р.В., Рябцев А.В., и др. Периоперационный инсульт и послеоперационная мозговая дисфункция: эпидемиология, особенности патогенеза, современные возможности интенсивной церебропротекции в предоперационном «профилактическом» окне // Вестник Российской Военно-медицинской академии. 2019. № S3 (прил.). С. 159–161.
4. Ng J.L.W., Chan M.T., Gelb A.W. Perioperative stroke in noncardiac, nonneurosurgical surgery // *Anesthesiology*. 2011. Vol. 115, No. 4. P. 879–890. DOI: 10.1097/aln.0b013e31822e9499
5. Dardiotis E., Aloizou A.M., Markoula S., et al. Cancer-associated stroke: Pathophysiology, detection and management (Review) // *Int. J. Oncol.* 2019. Vol. 54, No. 3. P. 779–796. DOI: 10.3892/ijo.2019.4669
6. Куанова Л.Б., Мендыкулов С.Е., Дарибаева С.А. Превентивные шаги по снижению риска инсульта после кардиохирургических операций // Журнал неврологии им. Б.М. Маньковского. 2016. Т. 4, № 1. С. 24–27.
7. Routhead T., Chui J., Gelb A.W., et al. Knowledge and perceptions about perioperative stroke: a cross-sectional survey of patients scheduled for non-neurologic and non-cardiac surgery // *Can. J. Anesth.* 2020. Vol. 67, No. 1. P. 13–21. DOI: 10.1007/s12630-019-01474-w
8. Devereaux P.J., Yang H., Yusuf S., et al. Effects of extended-release metoprolol succinate in patients undergoing non-cardiac surgery (POISE trial): a randomised controlled trial // *Lancet*. 2008. Vol. 371, No 9627. P. 1839–1847. DOI: 10.1016/s0140-6736(08)60601-7

REFERENCES

1. Udalov YuD, Gordienko AV, Samoilov AS, et al. Psychoemotional stress in somatically burdened oncological surgery patients as one of the factors of postoperative complications. *Research'n Practical Medicine Journal*. 2018;5(3):117–125. (In Russ.) DOI: 10.17709/2409-2231-2018-5-3-12
2. Doundoua DP, Staferov AV, Sorokin AV, Kedrova AG. Cardiooncology: chemotherapy drugs and radiation therapy impact on cardiovascular system. *Journal of Clinical Practice*. 2016;4(28):41–48. (In Russ.)
3. Tsygan NV, Andreev RV, Ryabtsev AV, et al. Perioperative stroke and postoperative cerebral dysfunction: epidemiology, pathogenesis features, current possibilities of intensive cerebroprotection in the preoperative “preventive” window. *Bulletin of the Russian Military Medical Academy*. 2019; S3:159–161 (In Russ.)
4. Ng JLW, Chan MT, Gelb AW. Perioperative stroke in noncardiac, nonneurosurgical surgery. *Anesthesiology*. 2011;115(4):879–890. DOI: 10.1097/aln.0b013e31822e9499

5. Dardiotis E, Aloizou AM, Markoula S, et al. Cancer-associated stroke: Pathophysiology, detection and management (Review). *Int J Oncol*. 2019;54(3):779–796. DOI: 10.3892/ijo.2019.4669

6. Kuanova LB, Mendykulov SE, Daribaeva SA. Preventive steps to reduce the risk of stroke after cardiac surgery. *The Journal of Neuroscience of B.M. Mankovsky*. 2016;4(1):24–27. (In Russ.)

7. Roughead T, Chui J, Gelb AW, et al. Knowledge and perceptions about perioperative stroke: a cross-sectional survey of patients scheduled for non-neurologic and non-cardiac surgery. *Can J Anesth*. 2020;67(1):13–21. DOI: 10.1007/s12630-019-01474-w

8. Devereaux PJ, Yang H, Yusuf S, et al. Effects of extended-release metoprolol succinate in patients undergoing non-cardiac surgery (POISE trial): a randomised controlled trial. *Lancet*. 2008;371(9627):1839–1847. DOI: 10.1016/s0140-6736(08)60601-7

ОБ АВТОРАХ

***Николай Васильевич Цыган**, докт. мед. наук, доцент; адрес: 194044, Россия, Санкт-Петербург, ул. Академика Лебедева, д. 6; ORCID: <https://orcid.org/0000-0002-5881-2242>; eLibrary SPIN: 1006-2845; Web of Science Researcher ID: H-9132-2016; Scopus Author ID: 37066611200; e-mail: 1860n@mail.ru

Виктория Алексеевна Яковлева;
ORCID: <https://orcid.org/0000-0002-9839-3169>;
eLibrary SPIN: 6158-5505;
Web of Science Researcher ID: AAZ-6393-2021;
Scopus Author ID: 210921-010693; e-mail: 24ro80@gmail.com

Евгений Евгеньевич Фуфаев, канд. мед. наук, доцент;
eLibrary SPIN: 5758-2364; e-mail: fufaev.jj@gmail.com

Исмаил Расулович Элесханов; eLibrary SPIN: 7413-6348;
e-mail: eleshanov_ir@mail.ru

Кирилл Викторович Сапожников;
ORCID: <https://orcid.org/0000-0002-2476-7666>;
eLibrary SPIN: 2707-0339;
Web of Science Researcher ID: AAE-3453-2022;
Scopus Author ID: 57200810332; e-mail: marinheira@rambler.ru

Василий Михайлович Нечипорук;
eLibrary SPIN: 2437-4331, e-mail: me1225@bk.ru

Илья Игоревич Дзидзава, докт. мед. наук, доцент;
ORCID: <https://orcid.org/0000-0002-5860-3053>;
eLibrary SPIN: 7336-9643;
Web of Science Researcher ID: Q-1992-2016;
Scopus Author ID: 8901380100; e-mail: dzidzava@mail.ru

Игорь Вячеславович Литвиненко, докт. мед. наук, профессор;
<https://orcid.org/0000-0001-8988-3011>;
eLibrary SPIN: 6112-2792;
Web of Science Researcher ID: F-9120-2013;
Scopus Author ID: 57202361039; e-mail: litvinenkoiv@rambler.ru

* Автор, ответственный за переписку / Corresponding author

AUTHORS' INFO

***Nikolay V. Tsygan**, M.D., D.Sc. (Medicine), Associate Professor; address: 6, Akademika Lebedeva str., Saint Petersburg, 194044, Russia; ORCID: <https://orcid.org/0000-0002-5881-2242>; eLibrary SPIN: 1006-2845; Web of Science Researcher ID: H-9132-2016; Scopus Author ID: 37066611200; e-mail: 1860n@mail.ru

Victoria A. Yakovleva;
ORCID: 0000-0002-9839-3169;
eLibrary SPIN: 6158-5505;
Web of Science Researcher ID: AAZ-6393-2021;
Scopus Author ID: 210921-010693; 24ro80@gmail.com

Evgeniy E. Fufaev, M.D., Ph.D. (Medicine), Associate Professor,
eLibrary SPIN: 5758-2364; e-mail: Fufaev.jj@gmail.com

Ismail R. Eleskhanov;
eLibrary SPIN: 7413-6348 e-mail: eleshanov_ir@mail.ru

Kirill V. Sapozhnikov;
ORCID: <https://orcid.org/0000-0002-2476-7666>;
eLibrary SPIN: 2707-0339;
Web of Science Researcher ID: AAE-3453-2022;
Scopus Author ID: 57200810332; e-mail: marinheira@rambler.ru

Vasilii M. Nechiporuk;
eLibrary SPIN: 2437-4331, e-mail: me1225@bk.ru

Ilya I. Dzidzava, M.D., D.Sc. (Medicine), Associate Professor;
ORCID: 0000-0002-5860-3053;
eLibrary SPIN: 7336-9643;
Web of Science Researcher ID: Q-1992-2016;
Scopus Author ID: 8901380100; e-mail: dzidzava@mail.ru

Igor V. Litvinenko, M.D., D.Sc. (Medicine), Professor;
ORCID: 0000-0001-8988-3011;
eLibrary SPIN: 6112-2792;
Web of Science Researcher ID: F-9120-2013;
Scopus Author ID: 57202361039; e-mail: litvinenkoiv@rambler.ru

УДК 159.9

DOI: <https://doi.org/10.17816/rmmar111886>

Научная статья

Исследование эффективности тренинга с применением интерфейса мозг–компьютер «НейроЧат» в позднем возрасте

И.А. Захарова^{1, 2}, И.В. Карунин¹, Н.В. Шарашкина², Н.К. Рунихина², С.Н. Лысенков³¹ Российский национальный исследовательский медицинский университет им. Н.И. Пирогова, Москва, Россия;² Российский геронтологический научно-клинический центр Российского национального исследовательского медицинского университета им. Н.И. Пирогова, Москва, Россия;³ Московский государственный университет им. М.В. Ломоносова, Москва, Россия

Актуальность. В данной работе рассматривается эффективность тренинга с применением набирающего популярность интерфейса мозг–компьютер «НейроЧат» на выборке, состоящей из людей позднего возраста.

Цель: определить эффективность и особенности тренинга с применением прибора «НейроЧат».

Материалы и методы. В исследовании участвовали 6 мужчин и 35 женщин (всего 41 пациент) в возрасте от 55 до 89 лет с различным коморбидным статусом, проходящих плановое лечение на базе им. Н.И. Пирогова. В качестве методов исследования был использован набор диагностических проб: Монреальская шкала оценки когнитивного функционирования (MoCA), проба Бурдона (корректирующая проба), методика исследования слухоречевой памяти «10 слов», исследование зрительной памяти, исследование мышления «4-й лишний» (использовали 4 субтеста), Госпитальная шкала оценки тревоги и депрессии (HADS), а также нейротренинг с использованием интерфейса мозг–компьютер «НейроЧат».

Результаты. В ходе сравнения данных контрольных тестов с данными тестов, проведенных в начале исследования, обнаружены достоверно значимые изменения между группами в пробе на исследование памяти «10 слов». Также можно отметить улучшение показателя когнитивного функционирования в целом (скрининговая проба MoCA), однако данный показатель достоверно улучшился и в контрольной группе. Корреляция между эффективностью нейротренинга с использованием прибора «НейроЧат» и количеством проведенных сеансов не выявлена. Изменений в психоэмоциональной составляющей жизни испытуемых не обнаружено.

Заключение. Тренинги с использованием прибора «НейроЧат» оказывают положительное влияние на когнитивные характеристики людей позднего возраста, не затрагивая психоэмоциональную сферу. Улучшение характеристик когнитивной сферы подтверждается результатами диагностических тестов и наступает после первого применения интерфейса мозг–компьютер «НейроЧат». Авторы считают необходимым дальнейшее изучение связи между тренингами с использованием прибора «НейроЧат» и улучшением когнитивных характеристик людей различных возрастных групп, особенно слухоречевой памяти.

Ключевые слова: волна P300; интерфейс мозг–компьютер; клиническая психология; когнитивная сфера личности; когнитивное обучение; нейрореабилитация; память; пожилой возраст.

Как цитировать:

Захарова И.А., Карунин И.В., Шарашкина Н.В., Рунихина Н.К., Лысенков С.Н. Исследование эффективности тренинга с применением интерфейса мозг–компьютер «НейроЧат» в позднем возрасте // Известия Российской Военно-медицинской академии. 2022. Т. 41. № 4. С. 371–377. DOI: <https://doi.org/10.17816/rmmar111886>

DOI: <https://doi.org/10.17816/rmmar111886>

Research Article

Study of the effectiveness of training using the “NeuroChat” brain–computer interface at a later age

Irina A. Zakharova^{1, 2}, Ilya V. Karunin¹, Natalya V. Sharashkina²,
Nadezhda K. Runikhina², Sergey N. Lysenkov³

¹ N.I. Pirogov Russian National Research Medical University, Moscow, Russia;

² Russian Gerontological Research and Clinical Center, Moscow, Russia;

³ Lomonosov Moscow State University, Moscow, Russia

BACKGROUND: This article examines the effectiveness of training using the increasingly popular brain–computer interface “NeuroChat” on a sample of older people.

AIM: The purpose of this study is to determine the effectiveness and characteristics of training using the “NeuroChat” device.

MATERIALS AND METHODS: The study involved 41 patients — 6 men and 35 women aged 55 to 89 years with various comorbid conditions, undergoing planned treatment at the Russian Gerontology Research and Clinical Centre of the N.I. Pirogov Russian national research medical University. As research methods, a set of diagnostic tests was used: Montreal Cognitive Assessment (MoCA-test), Bourdon’s test (correction test), 10-word auditory-speech memory test, visual memory test, thinking test “4-th superfluous” (4 subtests were used), The Hospital Anxiety and Depression Rating Scale (HADS), as well as the neurotraining using the “NeuroChat” brain–computer interface.

RESULTS: By comparing the control test data with the test data conducted at the beginning of the study, the following results were obtained. Significant changes were found between groups in the 10-word memory test. It is also possible to note an improvement in the indicator of cognitive functioning in general (MoCA screening test), however, this indicator significantly improved in the control group. There was no correlation between the effectiveness of neurotraining with the use of the “NeuroChat” device and the number of sessions conducted. Changes in the psycho-emotional component of the life of the subjects were not found.

CONCLUSION: The use of trainings using the “NeuroChat” device has a positive effect on the cognitive characteristics of older people without affecting the psycho-emotional sphere. The improvement in the characteristics of the cognitive sphere is confirmed by the results of diagnostic tests and occurs after the first use of the “NeuroChat” brain–computer interface. The authors consider it necessary to study the relationship between training using the “NeuroChat” device and improving the cognitive characteristics of people of different age groups, especially the improvement of auditory-speech memory.

Keywords: brain–computer interface; clinical psychology; cognitive education; memory; neurorehabilitation; old age; P300 wave; personal cognitive sphere.

To cite this article:

Zakharova IA, Karunin IV, Sharashkina NV, Runikhina NK, Lysenkov SN. Study of the effectiveness of training using the “NeuroChat” brain–computer interface at a later age. *Russian Military Medical Academy Reports*. 2022;41(4):371–377. DOI: <https://doi.org/10.17816/rmmar111886>

Received: 12.10.2022

Accepted: 14.10.2022

Published: 17.11.2022

АКТУАЛЬНОСТЬ

В начале XXI в. был отмечен резкий рост открытий и изобретений в области фундаментальных и прикладных аспектов нейронаук. Значительные успехи достигнуты в создании и использовании нейротехнологий. Подобные изобретения уже проникли в различные сферы человеческой жизни, исключением не стала и сфера здравоохранения [1]. Особое место в сфере медицины занимают изучение и использование интерфейса мозг–компьютер (ИМК), который представляет собой нейрокоммуникационный комплекс «НейроЧат», снабженный гарнитурой, регистрирующей ЭЭГ. Во многих странах были проведены исследования, способствующие появлению прототипов различных нейроинтерфейсов для использования в медицинских учреждениях, основной целью которых является помощь пациентам с различными нарушениями когнитивных функций и двигательной сферы [2, 3].

К российским нейроинтерфейсам следует отнести нейрокоммуникационный комплекс «НейроЧат», который позволяет коммуницировать и управлять некоторыми программами без использования движений [4]. «НейроЧат» показывает себя как средство, которое не только дает пациентам возможность реализовать многие из утраченных возможностей, но и помогает специалистам медицинских специальностей решить различные терапевтические проблемы, с которыми другие ИМК не справлялись [5]. Терапевтический эффект ИМК достигается благодаря постепенной модуляции реакций мозга пациента на кратковременную подсветку отдельных букв русского алфавита на экране компьютера и быстром, в течение нескольких секунд, обнаружении в этих реакциях признака заинтересованности пациента в выборе конкретной буквы. Признаком этой модуляции является позитивный компонент вызванных потенциалов P300, который появляется через 300 мс от начала подсветки соответствующей буквы. Анализ литературы показывает, что появление когнитивного вызванного потенциала P300 отражает работу распределенной нейрональной сети и непосредственно связано с реализацией управляющих функций мозга, таких как рабочая память и разные типы внимания [6].

Говоря о сфере применения нейроинтерфейсов, в том числе ИМК «НейроЧат», следует определить место когнитивных нарушений в современном обществе.

Развитие и совершенствование здравоохранения приводят к снижению смертности и росту продолжительности жизни, однако, в свою очередь, это приводит к увеличению заболеваний, свойственных позднему возрасту. За последние годы продолжительность жизни в Российской Федерации увеличилась. Национальный исторический максимум был достигнут в 2017 г. и составил 72,7 года, в этом же году был отмечен самый низкий уровень смертности за последние 20 лет [7]. Российское здравоохранение ставит целью к 2030 г. увеличить продолжительность жизни до 80 лет [7]. В 2019 г. в мире

насчитывалось 37 стран, где средняя продолжительность жизни превышала этот возраст [8]. Когнитивные нарушения, в свою очередь, выступают одним из наиболее распространенных расстройств в позднем возрасте. На 2019 г. в мире насчитывалось около 57 млн лиц, имеющих выраженные нарушения когнитивных функций. Принимая во внимание тенденцию к увеличению продолжительности жизни, предполагается, что число больных с когнитивными нарушениями в ближайшие десятилетия будет расти и, по прогнозам, к 2050 г. составит 152,8 млн человек [9]. Результаты проведенных исследований подтверждают высокую распространенность когнитивных нарушений у людей позднего возраста, посещающих поликлиники. Так, исследование 2022 г. показало, что когнитивные нарушения имеют 7,8 % пожилых пациентов и 69 % долгожителей [9].

Возвращаясь к использованию ИМК в медицинской сфере, следует отметить, что подобные интерфейсы используются не только в диагностике, коррекции психиатрических расстройств и создании технологий нейропротезирования, но и в нейрореабилитации, при восстановлении когнитивных функций у больных с очаговыми поражениями головного мозга, а также для борьбы со снижением когнитивных функций у людей пожилого возраста. Исследования показывают, что у пациентов, ежедневно работающих с системой «НейроЧат», уже на 10-й день увеличивались показатели скорости, точности и количества вводимого теста. Нейropsychологическая диагностика выявила высокую связь данных показателей с показателями памяти и внимания. При исследовании слухоречевой памяти после тренинга с использованием ИМК на волне P300 отмечен достоверный рост объема памяти. Эти данные показывают актуальность использования ИМК «НейроЧат» для борьбы со снижением когнитивных функций у людей позднего возраста [10]. Кроме того, возможно его применение с целью улучшения памяти и внимания у здоровых лиц пожилого возраста [10].

Таким образом, развитие и модификация подобных технологий могут способствовать повышению качества и эффективности помощи пациентам с когнитивными нарушениями. Из этого следует высокая актуальность исследований ИМК «НейроЧат» и его влияния на когнитивную сферу.

Цель данного исследования — изучение специфики влияния ИМК «НейроЧат» на когнитивные показатели людей позднего возраста. Для этого было проведено исследование, включающее нейротренинг с использованием ИМК «НейроЧат», которому предшествовала оценка различных показателей когнитивной сферы набором диагностических проб. По завершении работы с ИМК аналогичный набор проб использовался для контрольного измерения выбранных показателей с целью последующего сравнения их с исходными. Также фиксировалась зависимость эффективности применения ИМК от количества проведенных сеансов.

МАТЕРИАЛЫ И МЕТОДЫ

В исследовании участвовал 41 пациент (6 мужчин и 35 женщин) в возрасте от 55 до 89 лет. Из 25 человек, получивших нейротренинг, 11 прошли 1 сеанс, 10 человек — 2 сеанса, 4 — 3 сеанса.

Критерии включения: лица пожилого и старческого возраста, давшие согласие на участие в исследовании. Критерии невключения: повышенная судорожная активность, склонность к быстрому психическому утомлению, склонность к резким скачкам артериального давления и внезапным головным болям.

Отбор пациентов происходил на основании назначений лечащего врача, который предполагал целесообразность проведения данного нейротренинга, а также гарантировал отсутствие медицинских противопоказаний.

Среди методов исследования были выбран набор диагностических проб, а также эксперимент в виде нейротренинга с использованием ИМК «НейроЧат».

Методы диагностики динамических изменений: Монреальская шкала оценки когнитивного функционирования (MoCA), проба Бурдона (корректирующая проба), методика исследования слухоречевой памяти «10 слов», исследование зрительной памяти, исследование мышления «4-й лишний» (использовалось 4 субтеста), Госпитальная шкала оценки тревоги и депрессии (HADS).

ДИЗАЙН ИССЛЕДОВАНИЯ

В период с февраля 2021-го по январь 2022 г. на базе Российского геронтологического научно-клинического центра Российского национального исследовательского медицинского университета им. Н.И. Пирогова проводилось исследование с применением прибора «НейроЧат».

На первом его этапе пациентам предлагали принять участие в исследовании, объясняли ход тренинга и отвечали на интересующие их вопросы.

Затем пациентам, согласившимся принять участие в исследовании, предлагали форму информированного согласия и предоставляли время, необходимое для ознакомления с ней. После чего пациенты подписывали и датируют 2 документа, один из которых оставался у них, а другой — в центре.

Путем рандомизации пациентов распределили по 2 группам — исследуемую и контрольную.

В обеих группах было проведено вводное тестирование с целью фиксации изначального уровня. Далее пациентам исследуемой группы был предложен нейротренинг с применением ИМК «НейроЧат». Участникам контрольной группы нейротренинг не проводили. На третьем этапе в обеих группах был проведен контрольный диагностический замер с применением тех же проб, что и в начале исследования.

Количество сеансов нейротренинга варьировалось от 1 до 3 (что обусловлено длительностью госпитализации и рядом организационных моментов).

Продолжительность одного сеанса тренинга составляла от 30 до 45 мин.

В работе использовались дисперсионный анализ, критерий Краскелла–Уоллиса, *t*-критерий Стьюдента, *U*-критерий Манна–Уитни, *T*-критерий Вилкоксона.

ГИПОТЕЗЫ ИССЛЕДОВАНИЯ

В выборке обследуемых, прошедших нейротренинг с применением ИМК «НейроЧат», достоверно выше будут показатели по параметрам когнитивных функций.

В выборке обследуемых, прошедших нейротренинг с применением ИМК «НейроЧат», будет отмечаться снижение показателей по параметрам «тревога» и «депрессия».

Степень эффективности нейротренинга напрямую коррелирует с количеством проводимых сеансов.

РЕЗУЛЬТАТЫ

Достоверно значимые изменения были обнаружены между группами в пробе на исследование памяти «10 слов». Также можно отметить улучшение показателя когнитивного функционирования в целом (скрининговая проба MoCA), однако данный показатель достоверно улучшился и в контрольной группе (таблица).

При динамической оценке по шкале HADS не было отмечено различий как в исследуемой, так и в контрольной группе.

При проверке корреляции между количеством проведенных сеансов и их эффективностью значимых различий обнаружено не было. Значимые различия отсутствовали по всем измеряемым показателям.

ВЫВОДЫ

На основании проведенного исследования были сделаны следующие выводы. Применение ИМК «НейроЧат» с целью тренинга достоверно улучшает показатели слухоречевой памяти (как непосредственной, так и отсроченной) по сравнению с контрольной группой.

Когнитивное функционирование в целом также показывает достоверные положительные изменения, однако подобные изменения наблюдаются и у контрольной группы. Таким образом, роль тренинга с использованием ИМК «НейроЧат» в повышении остальных параметров когнитивной сферы требует дальнейшего изучения.

В психоэмоциональной сфере испытуемых значимых изменений обнаружено не было, что свидетельствует о преимущественном влиянии технологии ИМК «НейроЧат» на когнитивную сферу.

Не было обнаружено достоверно значимых различий ни по одному показателю в зависимости от количества проведенных сеансов. Данные результаты могут свидетельствовать о необходимости изменения схемы исследования путем проведения большего количества сеансов.

Таблица. Показатели сравнения контрольной и экспериментальной групп

Группа	Критерий для сравнения	Среднее	Стандартное отклонение	P (Тест Вилкоксона)
Исследуемая	MoCA до	24,76	2,92	0,005788
	MoCA после	26,16	2,49	
Контрольная	MoCA до	23,13	3,63	0,006420
	MoCA после	24,75	3,96	
Исследуемая	HADS депрессия до	5,4	3,72	0,140310
	HADS депрессия после	4,72	2,97	
Контрольная	HADS депрессия до	6,63	3,16	0,154861
	HADS депрессия после	6,13	3,10	
Исследуемая	HADS тревога до	7,36	3,97	0,129819
	HADS тревога после	6,48	3,7	
Контрольная	HADS тревога до	7,94	4,04	0,202623
	HADS тревога после	7,31	4,05	
Исследуемая	Тест Бурбона до	47,96	16,01	0,861707
	Тест Бурбона после	47,12	12,98	
Контрольная	Тест Бурбона до	42,06	10,43	0,600180
	Тест Бурбона после	42,56	12,12	
Исследуемая	Исключение предмета до	3,56	0,71	0,361311
	Исключение предмета после	3,64	0,64	
Контрольная	Исключение предмета до	3,38	0,72	0,207579
	Исключение предмета после	3,63	0,50	
Исследуемая	Зрительная память до	3,4	1,41	0,570061
	Зрительная память после	3,52	1,85	
Контрольная	Зрительная память до	3,13	1,50	0,386271
	Зрительная память после	3,44	0,81	
Исследуемая	«10 слов» до	6,8	0,76	0,009563
	«10 слов» после	7,64	1,08	
Контрольная	«10 слов» до	6,13	1,50	0,213525
	«10 слов» после	6,5	1,15	
Исследуемая	«10 слов» в ретенции до	8,54	1,1	0,028057
	«10 слов» в ретенции после	8,96	0,81	
Контрольная	«10 слов» в ретенции до	6,81	2,46	0,916512
	«10 слов» в ретенции после	6,81	2,51	

ЗАКЛЮЧЕНИЕ

Таким образом, можно заключить, что цель исследования была достигнута. Эксперимент в виде нейротренинга с предшествующим и последующим измерением выбранных характеристик был проведен. Гипотеза о положительном влиянии ИМК «НейроЧат» на когнитивные функции была подтверждена. Гипотезы о влиянии на психоэмоциональную сферу и связи эффективности применения ИМК «НейроЧат» с количеством сеансов были отвергнуты. Полученные данные свидетельствуют о перспективности

применения различных ИМК для повышения эффективности терапии когнитивных нарушений, а также улучшения памяти и внимания у здоровых лиц пожилого возраста.

ДОПОЛНИТЕЛЬНАЯ ИНФОРМАЦИЯ

Источник финансирования. Финансирование данного исследования не проводилось.

Конфликт интересов. Авторы заявляют об отсутствии конфликтов интересов.

Этическая экспертиза. Проведение исследования одобрено локальным этическим комитетом Российского национального исследовательского медицинского университета им. Н.И. Пирогова.

Вклад авторов. И.А. Захарова — сбор эмпирического материала; И.В. Карунин — подготовка и оформление статьи; Н.В. Шарашкина, Н.К. Рунихина — согласование и организация проведения эксперимента; С.Н. Лысенков — статистическая обработка данных.

СПИСОК ЛИТЕРАТУРЫ

1. Бурсов А.И. Применение искусственного интеллекта для анализа медицинских данных // Альманах клинической медицины. 2019. Т. 47, № 7. С. 630–633. DOI: 10.18786/2072-0505-2019-47071
2. Carelli L., Solca F., Faini A., et al. Brain-Computer Interface for Clinical Purposes: Cognitive Assessment and Rehabilitation // *Biomed. Res. Int.* 2017. Vol. 2017. Art. 1695290. DOI: 10.1155/2017/1695290
3. Rezeika A., Benda M., Stawicki P., et al. Brain-Computer Interface Spellers: A Review // *Brain Sci.* 2018. Vol. 8, No. 4. P. 57. DOI: 10.3390/brainsci8040057
4. Ганин И.П., Каплан А.Я. Интерфейс мозг-компьютер на основе волны P300: предъявление комплексных стимулов «подсветка + движение» // Журнал высшей нервной деятельности им. И.П. Павлова. 2014. Т. 64, № 1. С. 32–40. DOI: 10.7868/S0044467714010067
5. Powers J.C., Bieliaieva K., Wu S., Nam C.S. The Human Factors and Ergonomics of P300-Based Brain-Computer Interfaces // *Brain Sci.* 2015. Vol. 5, No. 3. P. 318–356. DOI: 10.3390/brainsci5030318
6. Polich J. Updating P300: an integrative theory of P3a and P3b // *Clin. Neurophysiol.* 2007. Vol. 118, No. 10. P. 2128–2148. DOI: 10.1016/j.clinph.2007.04.019

7. Ахмедов Д.Р. Увеличение продолжительности жизни человека — задача современной медицины // Вестник Дагестанской государственной медицинской академии. 2018. № 4 (29). С. 5–7.
8. Лопалева В.А., Лопалева М.С. Факторы продолжительности жизни в российских регионах // Социальное пространство. 2022. Т. 8, № 2. Доступен по: <http://socialarea-journal.ru/article/29289> (дата обращения 10.10.2022). DOI: 10.15838/sa.2022.2.34.1
9. Ткачева О.Н., Мхитарян Э.А., Исаев Р.И., и др. Распространенность когнитивных нарушений у лиц пожилого, старческого возраста и долгожителей // Бюллетень Национального общества по изучению болезни Паркинсона и расстройств движений. 2022. № 2. С. 200–202. DOI 10.24412/2226-079X-2022-12466
10. Lee T.S., Goh S.J., Quek S.Y., et al. A brain-computer interface based cognitive training system for healthy elderly: a randomized control pilot study for usability and preliminary efficacy // *PLoS One.* 2013. Vol. 8, No. 11. Art. e79419. DOI: 10.1371/journal.pone.0079419

REFERENCES

1. Bursov AI. Application of artificial intelligence in medical data analysis. *Almanac of Clinical Medicine.* 2019;47(7):630–633. (In Russ.) DOI: 10.18786/2072-0505-2019-47071
2. Carelli L, Solca F, Faini A, et al. Brain-Computer Interface for Clinical Purposes: Cognitive Assessment and Rehabilitation. *Biomed Res Int.* 2017;2017:1695290. DOI: 10.1155/2017/1695290
3. Rezeika A, Benda M, Stawicki P, et al. Brain-Computer Interface Spellers: A Review. *Brain Sci.* 2018;8(4):57. DOI: 10.3390/brainsci8040057
4. Ganin IP, Kaplan AY. The P300 Based Brain Computer Interface: Presentation of the Complex «Flash + Movement» Stimuli. *Zhurnal vysshei nervnoi deyatel'nosti imeni I.P. Pavlova.* 2014;64(1):32–40. (In Russ.) DOI: 10.7868/S0044467714010067
5. Powers JC, Bieliaieva K, Wu S, Nam CS. The Human Factors and Ergonomics of P300-Based Brain-Computer Interfaces. *Brain Sci.* 2015;5(3):318–356. DOI: 10.3390/brainsci5030318
6. Polich J. Updating P300: an integrative theory of P3a and P3b. *Clin Neurophysiol.* 2007;118(10):2128–2148. DOI: 10.1016/j.clinph.2007.04.019

7. Akhmedov D.R. Increasing human longevity is the task of modern medicine. *Bulletin of Dagestan State Medical Academy.* 2018;4(29):5–7. (In Russ.)
8. Lopaeva VA., Lopaeva MS. Life expectancy factors in russian regions. *Social area.* 2022;8(2). (In Russ.) Available at: <http://socialarea-journal.ru/article/29289> (accessed 10.10.2022). DOI: 10.15838/sa.2022.2.34.1
9. Tkacheva ON, Mhitarjan EA, Isaev RI, et al. The prevalence of cognitive impairment in the elderly, senile age and centenarians. *Byulleten' Natsional'nogo obshchestva po izucheniyu bolezni Parkinsona i rasstroystv dvizheniy.* 2022;(2):200–202. (In Russ.) DOI: 10.24412/2226-079x-2022-12466
10. Lee TS, Goh SJ, Quek SY, et al. A brain-computer interface based cognitive training system for healthy elderly: a randomized control pilot study for usability and preliminary efficacy. *PLoS One.* 2013;8(11): e79419. DOI: 10.1371/journal.pone.0079419

ОБ АВТОРАХ

***Ирина Александровна Захарова**, старший преподаватель кафедры общей психологии и психологии развития факультета клинической психологии и социальной работы; медицинский психолог отделения амбулаторной гериатрии Российского геронтологического научно-клинического центра; адрес: Россия, 117997, г. Москва, ул. Островитянова, д. 1; ORCID: <https://orcid.org/0000-0003-2299-1952>; eLibrary SPIN: 5751-4202; Author ID: 1139503; e-mail: anwiw@yandex.ru

AUTHORS' INFO

***Irina A. Zakharova**, Senior Lecturer of the General Psychology and Developmental Psychology of the Faculty of Clinical Psychology and Social Work Department; Medical psychologist of the Russian Gerontology Research and Clinical Centre; address: 1, Ostrovityanova str., Moscow, 117997, Russia; ORCID: <https://orcid.org/0000-0003-2299-1952>; eLibrary SPIN: 5751-4202; Author ID: 1139503; e-mail: anwiw@yandex.ru

* Автор, ответственный за переписку / Corresponding author

ОБ АВТОРАХ

Илья Васильевич Карунин, лаборант кафедры обшей психологии и психологии развития факультета клинической психологии и социальной работы; eLibrary SPIN: 4264-3702; e-mail: lucis.exquesitor@mail.ru

Наталья Викторовна Шарашкина, канд. мед. наук, заведующий лабораторией общей гериатрии; ORCID: <https://orcid.org/0000-0002-6465-4842>; Scopus Author ID: 8312659600; eLibrary SPIN: 7695-0360; Author ID: 580805; e-mail: sharashkina@inbox.ru

Надежда Константиновна Рунихина, докт. мед. наук, заместитель директора Российского геронтологического научно-клинического центра; ORCID: <https://orcid.org/0000-0001-5272-0454>; eLibrary SPIN: 7127-1801; Author ID: 553460; e-mail: nkrunihina@rgnkc.ru

Сергей Николаевич Лысенков, канд. биол. наук, старший научный сотрудник кафедры биологической эволюции биологического факультета; ORCID: <https://orcid.org/0000-0002-5791-7712>; eLibrary SPIN: 2296-4916; Author ID: 615280; e-mail: s_lysenkov@mail.ru

AUTHORS' INFO

Ilya V. Karunin, laboratory assistant of the General Psychology and Developmental Psychology of the Faculty of Clinical Psychology and Social Work Department; eLibrary SPIN: 4264-3702; e-mail: lucis.exquesitor@mail.ru

Natalya V. Sharashkina, M.D., Ph.D. (Medicine), the Head of General Geriatric Laboratory; ORCID: <https://orcid.org/0000-0002-6465-4842>; Scopus Author ID: 8312659600; eLibrary SPIN: 7695-0360; Author ID: 580805; e-mail: sharashkina@inbox.ru

Nadezhda K. Runikhina, M.D., D.Sc. (Medicine), Geriatrics Deputy Director, Russian Clinical and Research Center of Gerontology; ORCID: <https://orcid.org/0000-0001-5272-0454>; eLibrary SPIN: 7127-1801; Author ID: 553460; e-mail: nkrunihina@rgnkc.ru

Sergey N. Lysenkov, Ph. D. (Biology), Senior Researcher in the Department of Biological Evolution, Faculty of Biology; ORCID: <https://orcid.org/0000-0002-5791-7712>; eLibrary SPIN: 2296-4916; Author ID: 615280; e-mail: s_lysenkov@mail.ru

УДК 616.857

DOI: <https://doi.org/10.17816/rmmar111948>

Научная статья

Актуальные аспекты нейропсихологического анализа эффективности комплексного лечения хронической головной боли напряжения

А.С. Лепёхина¹, М.Л. Поспелова¹, А.Ю. Ефимцев¹, Г.Е. Труфанов¹,
Д.В. Писковацков², Т.М. Алексеева¹

¹ Национальный медицинский исследовательский центр им. В.А. Алмазова, Санкт-Петербург, Россия;

² Научно-исследовательский институт акушерства, гинекологии и репродуктологии им. Д.О. Отта, Санкт-Петербург, Россия

Актуальность. Головная боль напряжения является одной из лидирующих патологий (80 %) в структуре головных болей, встречающейся в практике как неврологов, так и врачей общей практики, терапевтов. Группа хронических цефалгий занимает в общей популяции около 4 %, но значительно влияет на нейропсихологические особенности пациентов, включая качество их жизни, уровень работоспособности, эмоциональное состояние и уровень тревожности, что может определяться как коморбидные состояния, способствующие длительному хроническому течению заболевания. В настоящее время патогенетические аспекты хронизации включают развитие периферической и центральной сенситизации, реорганизацию болевой и противоболевой систем, что ведет к появлению болевого поведения.

Целью исследования явилось проведение нейропсихологического анализа эффективности комплексного остеопатического немедикаментозного лечения пациентов, страдающих хроническими головными болями напряжения.

Материалы и методы отражают данные нейропсихологической оценки с применением стандартизированных неврологических шкал: визуальной аналоговой, Спилберга–Ханина; The Short Form-36 (SF-36), а также краткого опросника ВОЗ, теста влияния головной боли (НПТ-6) и клинической оценки остеопатии в сочетании с медикаментозным лечением у 34 пациенток, страдающих хронической формой головной боли напряжения. Статистическая обработка данных осуществлялась в пакете программ Statistica 10.

Результаты. Полученные данные исследования продемонстрировали улучшение нейропсихологических показателей на фоне применения комплексного лечения и способность влиять на патофизиомеханические уровни развития хронической цефалгии, положительную динамику, выражающуюся в уменьшении количества приступов цефалгии, ослаблении интенсивности болевого синдрома, редукции влияния на повседневную активность, повышении качества жизни. Во время исследования отрицательной динамики состояния пациентов на фоне терапии не выявлено.

Заключение. Сочетание немедикаментозных методов лечения со стандартным протоколом является эффективным методом выбора, способствующим улучшению нейропсихологических показателей у пациентов, страдающих хроническими головными болями.

Ключевые слова: болевой синдром; нейропсихологическая оценка; немедикаментозное лечение; остеопатия; патогенез хронической боли; хроническая головная боль напряжения; цефалгия.

Как цитировать:

Лепёхина А.С., Поспелова М.Л., Ефимцев А.Ю., Труфанов Г.Е., Писковацков Д.В., Алексеева Т.М. Актуальные аспекты нейропсихологического анализа эффективности комплексного лечения хронической головной боли напряжения // Известия Российской Военно-медицинской академии. 2022. Т. 41. № 4. С. 379–384. DOI: <https://doi.org/10.17816/rmmar111948>

DOI: <https://doi.org/10.17816/rmmar111948>

Research Article

Current aspects of neuropsychological evaluation of efficiency complex treatment chronic-type tension headache

Anna S. Lepekhina¹, Maria L. Pospelova¹, Alexander Y. Efimtcev¹, Gennady E. Trufanov¹, Dmitriy V. Piskovatskov², Tatyana M. Alekseeva¹

¹ Almazov National Medical Research Centre, Saint Petersburg, Russia;

² Ott Research Institute of obstetrics, gynecology and reproduction, Saint Petersburg, Russia

BACKGROUND: Tension-type headache is one of the widespread pathologies (80%) in the structure of headaches, occurring in the practice of both neurologists and general practitioners and therapists. The group of chronic cephalalgias occupies about 4% in the general population, but significantly affects the neuropsychological characteristics of patients, including their quality of life, level of working capacity, emotional state and anxiety level, which can be defined as comorbid conditions that contribute to the long-term chronic course of the disease. Currently, the pathogenetic aspects of chronicity include the development of peripheral and central sensitization, the reorganization of the pain and analgesic systems, which leads to the appearance of pain behavior.

AIM: was to perform a neuropsychological analysis of the efficiency of osteopathic and non-drug treatment in patients suffering from chronic tension headaches.

MATERIALS AND METHODS: reflect the data of neuropsychological evaluation using standardized neurological scales: visual analog scale — VAS, Spielberg–Khanin; The Short Form-36 (SF-36), short questionnaire WHO, Headache Impact Test (HIT-6) and clinical assessment of osteopathy in combination with drug treatment in 34 patients suffering from chronic tension headache. Statistical data processing was shortchanged in the Statistica 10 software package.

RESULTS: demonstrated an improvement in neuropsychological parameters against the background of the use of a combined treatment method and the ability to influence the pathobiomechanical levels of chronic cephalgia. The data obtained from the results of the study: positive dynamics was revealed, manifested in a decrease in the number of cases of cephalgia attacks, a decrease in the severity of pain syndrome, a decrease of influence on daily activity, and improvement of life quality. During the study, the deterioration of the condition of patients and adverse reactions against the back-ground of complex therapy in patients were not detected.

CONCLUSION: The combination of non-pharmacological therapies with a standard protocol is an effective method of choice for improving neuropsychological outcomes in patients with chronic-type headaches.

Keywords: pain syndrome; neuropsychological assessment; non-drug treatment; osteopathy; pathogenesis of chronic pain; chronic tension-type headache; cephalgia.

To cite this article:

Lepekhina AS, Pospelova ML, Efimtcev AY, Trufanov GE, Piskovatskov DV, Alekseeva TM. Current aspects of neuropsychological evaluation of efficiency complex treatment chronic-type tension headache. *Russian Military Medical Academy Reports*. 2022;41(4):379–384. DOI: <https://doi.org/10.17816/rmmar111948>

Received: 12.10.2022

Accepted: 20.10.2022

Published: 17.11.2022

АКТУАЛЬНОСТЬ

Появление болевого синдрома при хронической головной боли напряжения (ХГБН) определяется более 15 дней в мес на протяжении полугода и приводит к развитию психоэмоциональных нарушений, влияя на общее социальное функционирование пациентов и качество их жизни, что требует проведения лечебно-профилактических и реабилитационных мероприятий [1, 2]. Именно поэтому изучение нейропсихологических аспектов является актуальным на сегодняшний день.

В патологическом каскаде возникновения хронической цефалгии описано вовлечение периферических и центральных механизмов регуляции, что включает активацию ноцицепторов мышц, особенно после провоцирующих факторов: стресс, эмоциональное перенапряжение и др., что приводит к дисфункции ноцицептивных и антиноцицептивных систем. Каскад патологических реакций задействует рефлекторное влияние на перикраниальные мышцы и в совокупности может приводить к активации тригемино-цервикального комплекса. Особую роль также отводят напряжению твердой мозговой оболочки и сфенобазиллярной декомпрессии, которые приводят к краниосакральной дезадаптации [2, 3].

Хронический болевой синдром при головной боли напряжения является распространенным, однако пациенты редко консультируются с врачами общей практики, терапевтами и неврологами, что свидетельствует о несерьезном отношении пациентов к данной патологии и приводит к многочисленным случаям самолечения и, как следствие, отсутствию контроля эффективности проводимой терапии. Данный аспект болевого поведения способствует, в свою очередь, хронизации цефалгии и повышает риск развития лекарственного абзуса. Диагностика и лечение хронической формы головной боли являются сложными задачами с вовлечением как периферических, так и центральных механизмов дезадаптации болевой и противоболевой систем. Комплексное лечение, включающее медикаментозную и немедикаментозную терапию, открывает возможности воздействия на основные аспекты патогенеза [3, 4]. Существуют данные исследований эффективного влияния остеопатического лечения в сочетании со стандартным протоколом терапии, которые показали положительную динамику лечения ХГБН в виде ослабления выраженности и интенсивности болевого синдрома и улучшения психоэмоционального состояния исследуемых [3–5]. Было доказано, что применение остеопатии оказывает влияние на звенья мышечно-тонической регуляции и восстанавливает реорганизацию нервно-соматических и биомеханических функций [6].

Цель исследования — проведение нейропсихологического анализа эффективности комплексного остеопатического и медикаментозного лечения пациентов, страдающих ХГБН.

МАТЕРИАЛЫ И МЕТОДЫ

В исследование были включены 34 пациентки, средний возраст — 34,3 года, с диагнозом «хроническая головная боль напряжения», который устанавливали на основании «Международной классификации головных болей (МКГБ-3 бета)». Пациенткам выполнялись неврологический, остеопатический осмотр и комплексное нейропсихологическое тестирование: до проведения курса стандартного лечения с остеопатией и через 2,5 мес после.

Определялась оценка интенсивности болевого синдрома по визуальной аналоговой шкале боли (ВАШ), тревожности по шкале Спилберга–Ханина. Исследование качества жизни было проведено по опросникам The Short Form-36 (SF-36) и краткой шкале ВОЗ по следующим пунктам: общее состояние здоровья пациента, активность повседневной жизни, физическое и ролевое функционирование, социальное благополучие, эмоционально-психические показатели. Диапазон значений данной шкалы составляет 0–100. Влияние цефалгии на повседневную активность определялось по шкале Headache Impact Test (HIT-6).

Остеопатическое лечение осуществлялось на основании утвержденных Минздравом РФ № 2003/74 от 27.10.2003 г. методических рекомендаций*. Количество посещений врача-osteopata в среднем составляло 5 модуляций на полный курс со средней частотой 1 раз в 12 дней.

Основными составляющими остеопатического лечения являлись краниосакральная терапия и миофасциальная коррекция, которые направлены на нормализацию функциональных блоков и адаптацию функционирования краниосакрального ритма [7, 8]. Стандартное медикаментозное лечение включало профилактическое применение антидепрессантов из группы трициклических в индивидуальной дозировке (30–75 мг).

Выполнена статистическая обработка данных с расчетом статистической значимости при помощи программ Statistica 10 с применением непараметрического критерия Манна–Уитни.

РЕЗУЛЬТАТЫ

При опросе провоцирующим фактором головной боли умеренной выраженности пациенты часто называли перенесенное эмоциональное потрясение и стресс, умственную деятельность на протяжении более 3 ч. Болевой синдром сопровождался неприятными ощущениями в шейно-воротниковой области. Общая длительность проявления хронической цефалгии составляла более 15 дней в течение мес. По данным объективного исследования у 28 пациенток отмечались асимметрия носогубных складок и болевой синдром умеренной интенсивности при пальпации перикраниальных мышц.

* Остеопатия. Методические рекомендации утв. Минздравом РФ от 27.10.2003, № 2003/74.

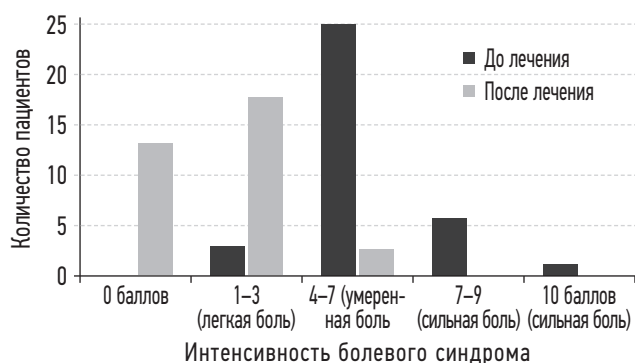


Рисунок. Визуальная аналоговая шкала. Динамика оценки интенсивности болевого синдрома на фоне комплексного лечения пациентов с ХГБН

После проведенного комплексного лечения отмечалась положительная динамика частоты эпизодов головной боли. Так, до проведения комплексной терапии частота 19–21 раз в мес встречалась у 28 больных, 16–18 раз в мес — у 6. После курса терапии количество больных, отмечавших кратность приступов более 15 раз в мес, составило 4 человека, а остальные пациенты отмечали кратность менее 15 раз в мес. Следует отметить, что у 13 пациентов наблюдалась редукция количества эпизодов головной боли до 1–2 раз в нед, а у 8 — отсутствие цефалгии.

Оценка интенсивности хронического болевого синдрома при применении ВАШ показала преобладание цефалгии умеренной выраженности. После проведения комплексного лечения наблюдалась значимая ($p < 0,05$) динамика снижения болевого синдрома (рисунок).

Анализ нейропсихологического тестирования по шкале Спилберга–Ханина показал высокий уровень личностной (11 пациентов) и реактивной (8 пациентов) тревожности до проведения терапии. Данные табл. 1 отражают снижение уровня тревожности после проведенного курса терапии с применением остеопатии (табл. 1).

Анализ данных опросника теста НП-6, оценивающего влияние цефалгии на повседневную активность, выявил положительную динамику. Так, до терапии 20 пациенток отмечали ее большое влияние, а после лечения — только 4. Также очень сильное воздействие на повседневную

жизнь до курса лечения отмечали 2 пациентки, а после него — жалоб не было ($p < 0,05$).

Получены данные влияния болевого синдрома на качество жизни пациентов при применении краткой шкалы ВОЗ. До начала лечения средние показатели физического и психического благополучия составили $62,1 \pm 0,9$, после терапии — $66,1 \pm 0,8$; микросоциальной поддержки до лечения — $80,7 \pm 2,6$, после — $84,2 \pm 2,6$; социального благополучия до лечения — $70,8 \pm 2,9$, а после — $73,1 \pm 2,1$. Значимое улучшение на фоне проводимого лечения ($p < 0,05$) продемонстрировал показатель самовосприятия, среднее значение которого составило до лечения $67,4 \pm 2,8$, а после него — $73,2 \pm 2,0$.

Параллельно все пациенты проходили анкетирование SF-36. Полученные данные демонстрируют увеличение показателей социального взаимодействия, физического состояния и психического здоровья, жизненной активности. Пациенты также отмечали снижение интенсивности болевого синдрома (табл. 2).

Не претерпевал значительных изменений показатель физического функционирования, позволяющий проанализировать уровень физических нагрузок (длительная ходьба, подъем тяжестей и т. п.), однако физическое функционирование пациентов с ХГБН умеренно ограничено. Статистически значимое снижение ($p < 0,05$) определялось в показателях интенсивности боли и общего состояния, что отражает положительную динамику лечения. После комплексного лечения тест жизненной активности показал положительную динамику у 3 пациентов и составил от 80 до 100 баллов, что являлось статистически значимым ($p < 0,05$). Полученные данные демонстрируют снижение социальной адаптации у пациентов, страдающих хронической болью до проведения терапии, однако на фоне лечения отмечалось статистически значимое повышение социального функционирования и удовлетворенность социальной составляющей ($p < 0,05$).

Комплексное лечение, включающее не только медикаментозную коррекцию, но и остеопатическое лечение, показало положительную нейропсихологическую динамику при оценке его эффективности и вызывало улучшение общего эмоционального фона.

Таблица 1. Динамика уровня тревожности по шкале Спилберга у пациенток с ХГБН на фоне комплексной терапии, $M \pm m$

Показатель тревожности	До курса терапии	После курса терапии	Критерий Манна–Уитни
Личностная	$49,1 \pm 2,7$	$42,1 \pm 1$	$p < 0,05$
Реактивная	$45 \pm 1,5$	$39,3 \pm 2$	$p > 0,05$

Таблица 2. Шкала SF-36 Динамика показателей качества жизни при применении комплексного лечения у пациентов с ХГБН ($p < 0,05$), $M \pm m$

Показатель	Ролевое функционирование	Социальное функционирование	Интенсивность болевого синдрома	Общее состояние здоровья
До курса терапии	$42,5 \pm 12,4$	$54,2 \pm 7,1$	$48,3 \pm 5,1$	$59,8 \pm 6,2$
После курса терапии	$75,6 \pm 8,3$	$85,2 \pm 4,5$	$71,4 \pm 5,5$	$72,6 \pm 6,3$

ВЫВОДЫ

Хронический болевой синдром оказывает значимое влияние на нейропсихологическую составляющую и качество жизни больных, а также способствует формированию болевого поведения. Это может отражаться в снижении социального поведения и ограничивать повседневную активность. На фоне комплексного лечения определено статистически значимое улучшение ($p < 0,05$) состояния пациентов, выражающееся в снижении интенсивности и кратности боли, усилении адаптации больных к социальной активности и положительной динамике нейропсихологических показателей у пациентов с ХГБН.

Применение остеопатии позволило немедикаментозно скорректировать мышечно-тонический синдром и нивелировать функциональные блоки шейного отдела, что привело к нормализации ликвородинамики. В структуре патогенеза ХГБН длительное тоническое напряжение ведет к рефлекторному спазму, что повышает чувствительность ноцицепторов мускулатуры и усиливает болевой синдром [9–11]. Таким образом, остеопатия оказывает влияние на вышеописанный каскад изменений в патогенезе хронического болевого синдрома цефалгии. Клинический эффект может быть обусловлен нормализацией циркуляции ликвора и усилением кровообращения в области перикраниальных мышц [12, 13]. Полученные данные могут быть применены для оптимизации стандартного протокола лечения при ведении пациентов с ХГБН.

СПИСОК ЛИТЕРАТУРЫ

- Осипова В.В. Головная боль напряжения в практике терапевта // Справочник поликлинического врача. 2012. № 10. С. 70–73.
- Иванова Н.Е., Ефимова М.Ю., Алексеева Т.М., и др. Нейрореабилитация при когнитивных нарушениях у пациентов с нейрохирургической патологией головного мозга // Трансляционная медицина. 2020. Т. 7, № 3. С. 5–13. DOI: 10.18705/2311-4495-2020-7-3-5-13
- Мирошниченко Д.Б., Рачин А.П., Мохов Д.Е. Остеопатический алгоритм лечения хронической головной боли напряжения // Практическая медицина. 2017. № 1–1 (102). С. 114–118.
- Чугунова Н.А., Воронцова Е.В., Толмачева Г.В. Хроническая головная боль напряжения: пути решения проблемы // Трудный пациент. 2018. Т. 16, № 10. С. 38–42. DOI: 10.24411/2074-1995-2018-10019
- Лепёхина А.С., Поспелова М.Л., Ефимцев А.Ю., и др. Возможности современных методов нейровизуализации в оценке эффективности остеопатической манипуляции у пациенток с хроническими головными болями напряжения // Современные проблемы науки и образования. 2020. № 4. Режим доступа: <http://science-education.ru/ru/article/view?id=29984> (дата обращения: 14.03.2021).
- Бредихин А.В., Бредихин К.А., Чеха О.А. Краниосакральная система, ее компоненты и признаки дисфункции // Медицинские новости. 2014. Т. 11, № 242. С. 43–49.
- Ingold C.J., Ratay S. Osteopathic Manipulative Treatment: HVLA Procedure — Inhaled Ribs. In: StatPearls [Internet]. Treasure Island (FL): StatPearls Publishing, 2022. PMID: 32965970

ЗАКЛЮЧЕНИЕ

Комплексный подход к лечению ХГБН, включающий стандартную медикаментозную терапию и остеопатию, показал значимое ослабление болевого синдрома и кратности эпизодов головной боли. При проведении нейропсихологического анализа эффективности лечения отмечалось улучшение показателей качества жизни и психоэмоционального фона пациентов. Применение комплексной тактики лечения может помочь достичь снижения фармакологической нагрузки у пациентов с хронической формой цефалгии.

ДОПОЛНИТЕЛЬНАЯ ИНФОРМАЦИЯ

Источник финансирования. Финансирование данной работы не проводилось.

Конфликт интересов. Авторы декларируют отсутствие явных и потенциальных конфликтов интересов, связанных с публикацией настоящей статьи.

Этическая экспертиза. Проведение исследования одобрено локальным этическим комитетом НМИЦ им. В.А. Алмазова.

Вклад авторов. Все авторы внесли существенный вклад в проведение исследования и подготовку статьи, прочли и одобрили финальную версию перед публикацией.

- Whalen J., Yao S., Leder A. A short review of the treatment of headaches using osteopathic manipulative treatment // Curr. Pain Headache Rep. 2018. Vol. 22, No. 12. P. 82. DOI: 10.1007/s11916-018-0736-y
- Cerritelli F., Ruffini N., Lacorte E., Vanacore N. Osteopathic manipulative treatment in neurological diseases: Systematic review of the literature // J. Neurol. Sci. 2016. Vol. 369. P. 333–341. DOI: 10.1016/j.jns.2016.08.062
- D'ippolito M., Tramontano M., Buzzi M.G. Effects of osteopathic manipulative therapy on pain and mood disorders in patients with high-frequency migraine // J. Am. Osteopath. Assoc. 2017. Vol. 117, No. 6. P. 365–369. DOI: 10.7556/jaoa.2017.074
- Amoils S., Lester T., Woolford L., Gallagher L. The positive impact of integrative medicine in the treatment of recalcitrant chronic daily headache: a series of case reports // Glob. Adv. Health Med. 2014. Vol. 3, No. 4. P. 45–54. DOI: 10.7453/gahmj.2014.00
- Ching L.M. Research into osteopathic manipulative medicine: steps on the evidence pyramid // J. Am. Osteopath. Assoc. 2016. Vol. 116, No. 3. P. 133–134. DOI: 10.7556/jaoa.2016.029
- Monzani L., Espí-López G.V., Zurriaga R., Andersen L.L. Manual therapy for tension-type headache related to quality of work life and work presenteeism: secondary analysis of a randomized controlled trial // Complement. Ther. Med. 2016. Vol. 25. P. 86–91. DOI: 10.1016/j.ctim.2016.01.008

REFERENCES

- Osipova VV. Tension-type Headache in the practice of the therapist. *Directory of outpatient physician*. 2012;10:70–73. (In Russ.)
- Ivanova NE, Efimova MY, Alekseeva TM, et al. Neurorehabilitation in cognitive disorders in patients. *Translational Medicine*. 2020;7(3): 5–13. (In Russ.) DOI: 10.18705/2311-4495-2020-7-3-5-13
- Miroshnichenko DB, Rachin AP, Mokhov DE. Osteopathic algorithm of treatment for chronic tension headaches. *Practical medicine*. 2017;(1Pt 1 (102)):114–118. (In Russ.)
- Chugunova NA, Vorontsova EV, Tolmacheva GV. Chronic tension headache: ways to solve the problem. *Difficult patient*. 2018;16(10):38–42. (In Russ.) DOI: 10.24411/2074-1995-2018-10019
- Lepekhina AS, Pospelova ML, Efimtsev AY, et al. Possibilities of modern neuroimaging methods in evaluating the effectiveness of osteopathic manipulation in patients with chronic tension headaches. *Modern problems of science and education*. 2020;4. Available from: <http://science-education.ru/ru/article/view?id=29984> (accessed 03/14/2021). (In Russ.)
- Bredikhin AV, Bredikhin KA, Chekha OA. Craniosacral system, its components and signs of dysfunction. *Medical News*. 2014;11(242):43–49. (In Russ.)
- Ingold CJ, Ratay S. Osteopathic Manipulative Treatment: HVLA Procedure — Inhaled Ribs. In: *StatPearls [Internet]*. Treasure Island (FL): StatPearls Publishing; 2022. PMID: 32965970
- Whalen J, Yao S, Leder A. A short review of the treatment of headaches using osteopathic manipulative treatment. *Curr Pain Headache Rep*. 2018;22(12):82. DOI: 10.1007/s11916-018-0736-y
- Cerritelli F, Ruffini N, Lacorte E, Vanacore N. Osteopathic manipulative treatment in neurological diseases: Systematic review of the literature. *J Neurol Sci*. 2016;369:333–341. DOI: 10.1016/j.jns.2016.08.062
- D'ippolito M, Tramontano M, Buzzi MG. Effects of osteopathic manipulative therapy on pain and mood disorders in patients with high-frequency migraine. *J Am Osteopath Assoc*. 2017;117(6): 365–369. DOI: 10.7556/jaoa.2017.074
- Amoils S, Lester T, Woolford L, Gallagher L. The positive impact of integrative medicine in the treatment of recalcitrant chronic daily headache: a series of case reports. *Glob Adv Health Med*. 2014;3(4):45–54. DOI: 10.7453/gahmj.2014.00
- Ching LM. Research into osteopathic manipulative medicine: steps on the evidence pyramid. *J Am Osteopath Assoc*. 2016;116(3):133–134. DOI: 10.7556/jaoa.2016.029
- Monzani L, Espí-López GV, Zurriaga R, Andersen LL. Manual therapy for tension-type headache related to quality of work life and work presenteeism: secondary analysis of a randomized controlled trial. *Complement Ther Med*. 2016;25:86–91. DOI: 10.1016/j.ctim.2016.01.008

ОБ АВТОРАХ

***Анна Станиславовна Лепёхина**, аспирант кафедры лучевой диагностики и медицинской визуализации с клиникой; eLibrary SPIN: 9012-2492; ORCID: <https://orcid.org/0000-0002-3805-8430>; Scopus Author ID: 57214125411; e-mail: anna20.04.1994@yandex.ru

Мария Львовна Пospelова, докт. мед. наук, ведущий научный сотрудник НИЛ неврологии и нейрореабилитации; eLibrary SPIN: 1835-0074; ORCID: <https://orcid.org/0000-0003-3553-6537>; Scopus Author ID: 57202465838; e-mail: pospelovaml@mail.ru

Александр Юрьевич Ефимцев, канд. мед. наук, доцент кафедры лучевой диагностики и медицинской визуализации с клиникой, ведущий научный сотрудник НИЛ лучевой визуализации; ORCID: <https://orcid.org/0000-0003-2249-1405>; Scopus Author ID: 56807130100; eLibrary SPIN: 3459-2168; Author ID: 772314; ResearcherID: L-1124-2015; e-mail: atralf@mail.ru

Геннадий Евгеньевич Труфанов, докт. мед. наук, проф., главный научный сотрудник научно-исследовательского отдела лучевой диагностики, заведующий кафедрой лучевой диагностики и медицинской визуализации с клиникой; eLibrary SPIN: 3139-3581; ORCID: <https://orcid.org/0000-0002-1611-5000>; Scopus Author ID: 6602602324; e-mail: trufanovge@mail.ru

Дмитрий Валентинович Писковацков, врач-остеопат; eLibrary SPIN: 5973-1681; ORCID: 0000-0002-9628-8058; e-mail: piskovatskov@gmail.ru

Татьяна Михайловна Алексеева, докт. мед. наук, заведующая кафедрой неврологии и психиатрии с клиникой; eLibrary SPIN: 3219-2846; ORCID: <https://orcid.org/0000-0002-4441-1165>; ResearcherID: S-8806-2017; e-mail: atmspb@mail.ru

* Автор, ответственный за переписку / Corresponding author

AUTHORS' INFO

***Anna S. Lepekhina**, post-graduate student of the Radiation diagnostics and medical imaging with clinic Department; eLibrary SPIN: 9012-2492; ORCID: <https://orcid.org/0000-0002-3805-8430>; Scopus Author ID: 57214125411; e-mail: anna20.04.1994@yandex.ru

Maria L. Pospelova, M.D., D.Sc.(Medicine), leading researcher of Neurology and Neurorehabilitation Scientific Research Department; eLibrary SPIN: 1835-0074; ORCID: <https://orcid.org/0000-0003-3553-6537>; Scopus Author ID: 57202465838; e-mail: pospelovaml@mail.ru

Alexander Y. Efimtcev, M.D., Ph.D.(Medicine), Associate Professor, Radiation Diagnostics and Medical Imaging with clinic Department, leading researcher of Radiology Scientific Research Department; ORCID: <https://orcid.org/0000-0003-2249-1405>; Scopus Author ID: 56807130100; eLibrary SPIN: 3459-2168; Author ID: 772314; ResearcherID: L-1124-2015; e-mail: atralf@mail.ru

Gennadiy E. Trufanov, M.D., D.Sc.(Medicine), Profesor, chief researcher of Radiology Scientific Research Department, the Head of the Radiation Diagnostics and Medical Imaging with clinic Department; eLibrary SPIN: 3139-3581; ORCID: <https://orcid.org/0000-0002-1611-5000>; Scopus Author ID: 6602602324; e-mail: trufanovge@mail.ru

Dmitriy V. Piskovatskov, M.D., osteopathic doctor; eLibrary SPIN: 5973-1681; ORCID: <https://orcid.org/0000-0002-9628-8058>; e-mail: piskovatskov@gmail.ru

Tatyana M. Alekseeva, M.D., D.Sc.(Medicine), the Head of the Neurology and Psychiatry with clinic Department; eLibrary SPIN: 3219-2846; ORCID: <https://orcid.org/0000-0002-4441-1165>; ResearcherID: S-8806-2017; e-mail: atmspb@mail.ru

УДК 616.8

DOI: <https://doi.org/10.17816/rmmar111944>

Научная статья

Эффекты человеческого лактоферрина при нейротоксическом воздействии: экспериментальное исследование

М.Ю. Копаева, А.Б. Черепов, И.Ю. Зарайская

Национальный исследовательский центр «Курчатовский институт», Москва, Россия

Актуальность. Трансляционные исследования с использованием лабораторных животных, направленные на раскрытие особенностей патогенеза болезни Паркинсона, служат инструментом для поиска новых терапевтических стратегий.

Цель: изучение влияния человеческого лактоферрина (многофункционального глобулярного гликопротеина) на поведение мышей в модели 1-метил-4-фенил-1,2,3,6-тетрагидропиридин-индуцированной гибели нейронов.

Материалы и методы. Нигростриатное дофаминергическое повреждение индуцировали однократным подкожным введением 1-метил-4-фенил-1,2,3,6-тетрагидропиридина (40 мг/кг) пятимесячным мышам линии C57BL/6. Поведенческие функции животных оценивали с использованием тестов «Открытое поле» и ротарод, анализа длины шага.

Результаты. Предварительное введение лактоферрина привело к значительному уменьшению степени тяжести поражения нервной системы, индуцированного 1-метил-4-фенил-1,2,3,6-тетрагидропиридином. Выявлен зависящий от срока введения положительный эффект лактоферрина на исследовательское поведение животных, нарушенное нейротоксином. Экзогенный белок при двойном предварительном введении оказал защитное действие на изменение массы тела мышей после острого воздействия 1-метил-4-фенил-1,2,3,6-тетрагидропиридина. Это говорит об уменьшении системного токсического действия на фоне терапии лактоферрином.

Заключение. Полученные результаты свидетельствуют о возможности потенциального использования лактоферрина в качестве перспективного терапевтического средства при лечении нейродегенеративных заболеваний.

Ключевые слова: болезнь Паркинсона; дофаминергические нейроны; исследовательская активность; нейродегенерация; нейротоксин МФТП; ротарод; тест «Открытое поле»; человеческий лактоферрин.

Как цитировать:

Копаева М.Ю., Черепов А.Б., Зарайская И.Ю. Эффекты человеческого лактоферрина при нейротоксическом воздействии: экспериментальное исследование // Известия Российской Военно-медицинской академии. 2022. Т. 41. № 4. С. 385–392. DOI: <https://doi.org/10.17816/rmmar111944>

DOI: <https://doi.org/10.17816/rmmar111944>

Research Article

Effects of human lactoferrin under conditions of neurotoxic exposure: experimental research

Marina Yu. Kopaeva, Anton B. Cherepov, Irina Yu. Zarayskaya

National Research Center "Kurchatov Institute", Moscow, Russia

BACKGROUND: Translational research using laboratory animals aimed at revealing the features of the pathogenesis of Parkinson's disease serve as a tool for finding new therapeutic strategies.

AIM: Was to investigate the effects of human lactoferrin (a multifunctional globular glycoprotein) on behavior the 1-methyl-4-phenyl-1,2,3,6-tetrahydropyridine-treated mice as the model of dopaminergic neurons loss.

MATERIALS AND METHODS: Nigrostriatal dopaminergic injury was induced by single administration of 1-methyl-4-phenyl-1,2,3,6-tetrahydropyridine (40 mg/kg) to five-month-old C57Bl/6 mice. Behavioral functions were assessed in the open field and rotarod tests and by the stride length analysis.

RESULTS: Preliminary administration of lactoferrin resulted in a significant reduction in the severity of nervous system lesions induced by 1-methyl-4-phenyl-1,2,3,6-tetrahydropyridine. The positive effect of lactoferrin on the exploratory behavior of animals disturbed by neurotoxin, depending on the time of administration, was revealed. Exogenous protein with double preliminary administration had a protective effect on the change in body weight of mice after acute 1-methyl-4-phenyl-1,2,3,6-tetrahydropyridine exposure. This suggests a reduction in systemic toxic effects against the background of lactoferrin therapy.

CONCLUSION: The results obtained indicate the possibility of the potential use of lactoferrin as a promising therapeutic agent in the treatment of neurodegenerative diseases.

Keywords: Parkinson's disease; dopaminergic neurons; exploratory activity; neurodegeneration; neurotoxin MPTP; rotarod; open field test; human lactoferrin.

To cite this article:

Kopaeva MYu, Cherepov AB, Zarayskaya IYu. Effects of human lactoferrin under conditions of neurotoxic exposure: experimental research. *Russian Military Medical Academy Reports*. 2022;41(4):385–392. DOI: <https://doi.org/10.17816/rmmar111944>

Received: 17.10.2022

Accepted: 20.10.2022

Published: 17.11.2022

АКТУАЛЬНОСТЬ

В настоящее время много усилий сосредоточено на поиске агентов, способных ослабить прогрессирование болезни Паркинсона (БП), предотвратить дальнейшую нейродегенерацию и восстановить дегенерированные дофаминергические нейроны [1].

Трансляционные исследования с использованием лабораторных животных позволяют углубленно изучать механизмы, лежащие в основе процесса нейродегенерации, и служат инструментом для поиска новых терапевтических стратегий. Среди наиболее широко используемых моделей БП — те, в которых применяют токсины. Нейродегенерация, индуцированная 1-метил-4-фенил-1,2,3,6-тетрагидропиридином (МФТП) у мышей, является одной из таких моделей [2, 3]. Применение МФТП-модели позволило пролить свет на патофизиологию, а также на некоторые причины заболевания. Что еще более важно, оно предоставило исследователям модельные платформы для тестирования симптоматических и нейропротективных препаратов. МФТП избирательно разрушает дофаминергические нейроны nigrostriatной системы, вызывая ряд симптомов, наблюдаемых при идиопатической БП [4]. Эта мышьяная модель ограничена быстрым развитием токсикоза, в то время как идиопатическая форма БП прогрессирует медленно. Двигательный дефицит не полностью повторяет тот, который наблюдается при БП, тем не менее мышьяные МФТП-модели имитируют многие аспекты заболевания [5, 6].

Лактоферрин (Лф) — многофункциональный глобулярный гликопротеин из семейства трансферринов с молекулярной массой около 80 кДа. Впервые он был идентифицирован в 1939 г. в коровьем молоке, а затем в 1958 г. — в женском грудном. Этот белок широко представлен в различных секреторных жидкостях млекопитающих, таких как молоко, слюна, секреты носовых желез, слезы, а также в гранулах нейтрофилов. Лф участвует во многих физиологических и патофизиологических процессах, включая связывание и транспорт ионов железа, иммунные и воспалительные реакции [7], модулирует целый спектр нейрональных процессов, усиливает экспрессию генов, участвующих в выживании, дифференцировке и росте нейронов [8]. Лф активно исследуется в экспериментальных патологических моделях заболеваний человека в качестве иммуномодулирующего, радиопротекторного агента [9, 10], белка, способного ослабить прогрессирование нейродегенеративных заболеваний и стимулировать нейрогенерацию [11]. Многочисленные исследования показали, что Лф обладает большим терапевтическим потенциалом. Повышенная экспрессия Лф-рецепторов в мозге пациентов, страдающих нейродегенеративными заболеваниями, позволяет предположить, что Лф может играть важную роль в их патогенезе и саногенезе [12]. Благодаря наличию Лф-рецепторов на эндотелиальных клетках капилляров головного мозга

и нейронах экзогенный Лф может пересекать гематоэнцефалический барьер и достигать нервных клеток [13, 14].

Целью исследования стало изучение влияния человеческого Лф на поведение мышей в модели МФТП-индуцированной гибели нейронов.

МАТЕРИАЛЫ И МЕТОДЫ

В работе был использован Лф, выделенный из женского молозива (ООО «Лактобио», Москва). Исследование было проведено на 5-месячных самцах мышей линии C57BL/6 (ФГБУН ФИБХ РАН питомник «Пушино», Россия). Животные содержались в стандартных лабораторных клетках (Techniplast, Италия) по 5 особей в каждой при контролируемых температуре и влажности воздуха со сменой темной и светлой фаз суток 12/12 ч при свободном доступе к пище и воде. Все манипуляции с животными проводили в соответствии с ГОСТ 33215-2014 «Руководство по содержанию и уходу за лабораторными животными. Правила оборудования помещений и организации процедур», а также требованиями Локального этического комитета по вопросам биомедицинских исследований НИЦ «Курчатовский институт» (протокол № 6 от 22.11.2017), одобрявшего настоящее исследование.

Животные в случайном порядке были разделены на группы: контрольная ($n = 14$), МФТП1 ($n = 12$), МФТП2 ($n = 16$), МФТП3 ($n = 10$), МФТП+Лф1 ($n = 12$), МФТП+Лф2 ($n = 18$) и МФТП+Лф3 ($n = 10$). Нейротоксин (40 мг/кг) вводили однократно подкожно [3, 11]. Контрольной группе был введен 0,9 % раствор NaCl в эквивалентном объеме. Лф (4,0 мг/животное, внутривентриально) или фосфатный буфер (pH 7,4; PBS) вводили: а) дважды — за 24 и 3 ч до МФТП (группы МФТП+Лф1 и МФТП1 соответственно); б) за 1 ч до МФТП (группы МФТП+Лф2 и МФТП2 соответственно) или в) через 24 ч после МФТП (группы МФТП+Лф3 и МФТП3 соответственно). Дозировка белка и сроки его введения были основаны на данных литературы и результатах наших пилотных экспериментов. Массу тела мышей измеряли еженедельно. Поведенческие функции животных оценивали с использованием тестов «Открытое поле» (ОП) и ротарод, анализа длины шага до инъекций и через 60, 120 мин, 1, 2, 7 и 28 дней после введения МФТП/NaCl. Процедуры тестирования были подробно описаны нами ранее [11]. Во время тестирования в ОП проводили регистрацию поведения мышей при помощи видеокамеры WV-CP500G (Panasonic, Япония) и системы видеорегистрации EthoVision XT 8.5 (Noldus Information Technology, Нидерланды). Полученные видеозаписи анализировали в программе EthoVision XT 8.5.

Статистическую обработку данных проводили в программном пакете GraphPad Prism 8.0.1. Нормальность распределения проверяли с помощью критерия Шапиро-Уилка. В соответствии с типом распределения большинства данных использовали непараметрический однофакторный дисперсионный анализ Краскелл-Уоллиса ANOVA

с последующим *post hoc* анализом по критерию Данна для множественных сравнений. Данные представлены в виде средних значений и стандартной ошибки среднего. Различия считали достоверными при $p < 0,05$.

РЕЗУЛЬТАТЫ И ОБСУЖДЕНИЕ

У животных, получивших МФТП, наблюдали экстрапиримидные нарушения. Генерализованный тремор низкой и средней амплитуды появился вскоре после инъекции и сохранялся в течение 30–40 мин. Пилоэрекция появилась через 2–3 мин, реакция Штрауба, ригидность и гипокинезия — через 10–14 мин. Предварительное введение Лф не предотвращало эти острые эффекты МФТП.

Введение нейротоксина вызвало значительное снижение массы тела во всех группах, кроме группы, дважды получившей Лф (МФТП+Лф1; за 24 и 3 ч до МФТП), которое наблюдали на 7-й день (табл. 1).

Прирост массы в этих группах был ниже по сравнению с контролем на 7, 14, 21 и 28-й дни ($p < 0,05$, $p < 0,01$).

В контрольной группе и группе МФТП+Лф1 масса тела мышей постепенно увеличивалась с 7-го по 28-й день (табл. 1). К 14-му дню масса тела в этих группах (контрольной и МФТП+Лф1) начала превышать исходную. В течение всего эксперимента не наблюдали различий в приросте массы между контрольной группой и группой МФТП+Лф1.

Мы использовали ротарод для выявления моторного дефицита. Все мыши успешно обучились и достигли стабильного уровня результативности накануне введения МФТП/NaCl. В последующие дни контрольные животные сохраняли равновесие на ротароде практически на протяжении всего времени тестирования (120 с) (табл. 2).

За день до введения МФТП/NaCl (–1-й день) достоверных различий в длине шага между группами не зафиксировали (табл. 2). Средняя длина шага в контрольной группе была практически постоянной на протяжении всего периода эксперимента.

У мышей, получивших МФТП, наблюдали значительное нарушение координации движений (в тесте ротарод)

Таблица 1. Изменение прироста массы тела мышей, получивших МФТП/NaCl, в течение эксперимента (%)

Группа	Срок введения Лф/PBS	День			
		7-й	14-й	21-й	28-й
Контроль		$-1,3 \pm 0,5$	$2,4 \pm 0,7$	$5,4 \pm 0,9$	$6,3 \pm 1,0$
МФТП+Лф1	за 24 и 3 ч до МФТП	$-0,7 \pm 3,2$	$2,9 \pm 3,3$	$5,2 \pm 4,0$	$7,7 \pm 3,8$
МФТП1		$-8,3 \pm 4,7^*$	$-3,4 \pm 2,7^*$	$-2,3 \pm 2,7^*$	$-3,2 \pm 2,7^{**\#}$
МФТП+Лф2	за 60 мин до МФТП	$-5,0 \pm 0,9^*$	$0,4 \pm 0,9$	$1,0 \pm 0,8^*$	$1,2 \pm 0,8^*$
МФТП2		$-5,6 \pm 1,0^{**}$	$-1,6 \pm 1,3^*$	$0,0 \pm 1,4^{**}$	$1,3 \pm 1,5^*$
МФТП+Лф3	через 24 ч после МФТП	$-3,8 \pm 0,5^*$	$-2,4 \pm 1,5^*$	$-0,9 \pm 1,7^*$	$-1,0 \pm 1,7^*$
МФТП3		$-4,0 \pm 0,9^*$	$-2,6 \pm 1,1^{**}$	$-1,0 \pm 1,4^*$	$-0,5 \pm 1,4^*$

* $p < 0,01$; ** $p < 0,01$ — отличия от контрольной группы; # $p < 0,05$ — отличия от группы МФТП+Лф1 в то же время.

Таблица 2. Латентный период падения в тесте ротарод (с) и длина шага (см) мышей, получивших Лф/PBS дважды — за 24 и 3 ч до МФТП

Группа	Срок тестирования						
	–1-й день	60 мин	120 мин	1-й день	2-й день	7-й день	28-й день
Ротарод							
Контроль	101 ± 7	93 ± 9	100 ± 9	97 ± 9	110 ± 5	109 ± 7	119 ± 1
МФТП+Лф1	101 ± 7	$5 \pm 2^{***}$	$7 \pm 2^{***}$	72 ± 9	$55 \pm 11^{**}$	92 ± 13	90 ± 19
МФТП1	104 ± 7	$6 \pm 3^{***}$	$6 \pm 2^{***}$	$55 \pm 11^*$	$54 \pm 13^{**}$	86 ± 17	101 ± 14
Длина шага							
Контроль	$4,6 \pm 0,1$	$4,6 \pm 0,1$	$4,6 \pm 0,1$	$4,7 \pm 0,1$	$4,6 \pm 0,1$	$4,5 \pm 0,2$	$4,5 \pm 0,1$
МФТП+Лф1	$4,8 \pm 0,1$	$3,4 \pm 0,3^{**}$	$2,8 \pm 0,4^{**}$	$4,1 \pm 0,2^*$	$3,8 \pm 0,1^{**}$	$4,3 \pm 0,2$	$4,6 \pm 0,1$
МФТП1	$4,5 \pm 0,1$	$3,4 \pm 0,3^{**}$	$2,8 \pm 0,2^{**}$	$3,6 \pm 0,4^*$	$4,0 \pm 0,2^*$	$4,1 \pm 0,2$	$4,3 \pm 0,2$

* $p < 0,01$ ** $p < 0,01$; *** $p < 0,001$ — отличия от контрольной группы в то же время.

Таблица 3. Общий пройденный путь мышей в тесте ОП, получивших Лф/PBS за 60 мин до МФТП (м)

Группа	Срок тестирования						
	-1-й день	60 мин	120 мин	1-й день	2-й день	7-й день	28-й день
Контроль	34,2 ± 1,2	22,3 ± 1,6	18,5 ± 1,8	9,6 ± 1,4	11,7 ± 1,8	14,8 ± 2,2	12,1 ± 1,9
МФТП+Лф2	32,8 ± 1,5	2,3 ± 0,6**	1,0 ± 0,5**	16,7 ± 1,6*	16,2 ± 2,0	21,2 ± 4,1	18,5 ± 2,7
МФТП2	32,6 ± 1,5	6,2 ± 1,2**	2,1 ± 1,0**	17,1 ± 2,1*	12,0 ± 2,1	20,1 ± 3,7	14,5 ± 3,4

* $p < 0,01$; ** $p < 0,001$ — отличия от контрольной группы в то же время.

и уменьшение средней длины шага в первые 2 сут после инъекции (табл. 2). Введение Лф не оказало существенного влияния на оба изученных параметра. Восстановление координации движений и средней длины шага наблюдали во всех группах, получивших нейротоксин, на 7-й день. Наши данные согласуются с результатами, полученными ранее. Rosa и соавт. (2018) не обнаружили различий между группами МФТП и контрольной в тесте ротарод (на 14, 37 и 52-й дни) и при анализе длины шага (на 7, 30 и 45-й дни) [15].

Общий пройденный путь отражает горизонтальную двигательную активность мышей [16], а количество стоек является мерой их исследовательской активности [17]. Все группы показали сходную двигательную активность (табл. 3) и исследовательское поведение (рисунок) перед инъекцией МФТП/NaCl. Повторное тестирование в ОП приводило к зависящим от времени изменениям в поведении животных контрольной группы. Поведенческие реакции, связанные со страхом в ответ на новизну, наблюдаемые на начальных этапах, проявлялись слабее, а двигательная активность снижалась благодаря привыканию.

Острая интоксикация МФТП снижала двигательную активность мышей. Общий пройденный путь в ОП был меньше по сравнению с контролем во всех группах,

получивших нейротоксин, в день его введения и на следующий день (табл. 3). На более поздних сроках тестирования различий по этому параметру между группами не наблюдали.

В 1-й день не было обнаружено различий между группами по количеству стоек (рисунок). На 2-й день в группах МФТП1 ($3,3 \pm 1,8$), МФТП2 ($4,4 \pm 1,5$) и МФТП+Лф1 ($2,9 \pm 1,4$) количество стоек в ОП было меньше, чем в контроле ($10,4 \pm 1,6$) ($p < 0,01$). На 7-й день в группе МФТП+Лф1 ($12,2 \pm 2,9$) наблюдали увеличение этого показателя до уровня контроля ($13,6 \pm 1,2$), чего не произошло в группе МФТП1 ($2,6 \pm 1,1$; $p < 0,01$ по сравнению с контрольной группой; $p < 0,05$ по сравнению с группой МФТП+Лф1). На 28-й день только группа МФТП2 ($7,5 \pm 2,0$; $p < 0,05$) отличалась от контроля ($12,7 \pm 1,4$). Группы МФТП3 и МФТП+Лф3 (введение Лф/PBS через 24 ч после МФТП) не отличались от контроля по этому параметру на протяжении всего эксперимента.

Известно, что разные показатели поведения восстанавливаются с разной скоростью. Поведение в тесте ОП отражает баланс между страхом, исследовательским поведением и моторными возможностями животного. Постепенное восстановление моторной и исследовательской активности происходило у мышей, получивших МФТП, после их сильнейшего подавления, которое наблюдали

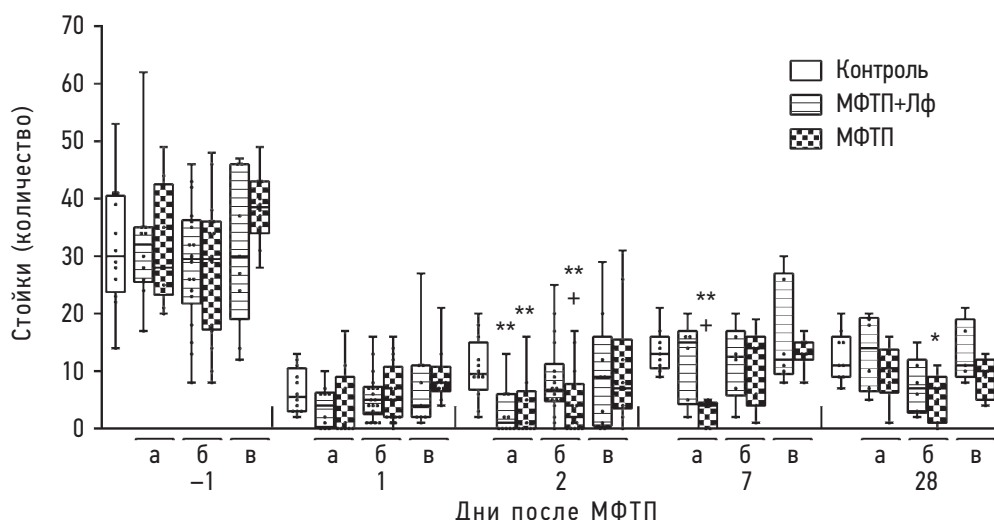


Рисунок. Результаты тестирования мышей в ОП на разных сроках после введения МФТП. Лф/PBS вводили дважды — за 24 и 3 ч до МФТП (а); за 1 ч до МФТП (б); через 24 ч после МФТП (в). Каждая точка представляет одно животное. Данные представлены в виде медиан, квартилей, минимального и максимального значений; * $p < 0,05$, ** $p < 0,01$ — отличия от контрольной группы; + $p < 0,05$ — отличия от соответствующей группы, получившей Лф, в каждый момент

на 60-й и 120-й мин после введения нейротоксина. Это согласуется с опубликованными ранее данными [15, 18] о снижении двигательной активности при использовании аналогичной схемы введения МФТП. Моторный дефицит у этих животных исчезал к 7-му дню. Однако в группах МФТП1 и МФТП2 действие нейротоксина на поведение наблюдали более длительно, чем моторный дефицит.

Представленные данные свидетельствуют о том, что мыши, предварительно получившие Лф, полностью восстановились по изученным показателям на 7-й день. Животные, получившие Лф, так же как и контрольные мыши, демонстрировали стабильный уровень всех зарегистрированных параметров поведения на 7-й и 28-й дни. Это согласуется с результатами Ху и соавт. (2019), которые показали, что введение рекомбинантного Лф, экспрессированного в рисе (в/б, 4 мг/кг × 7 дней), может эффективно корректировать двигательные и поведенческие расстройства у 6-месячных мышей, вызванные МФТП [19]. Liu и соавт. (2020) также продемонстрировали, что предварительное введение Лф (внутрижелудочно в различных дозах; за 2 дня до и в течение 5 дней во время введения МФТП) ослабляло эффект МФТП в тесте «Вертикальный стержень» на следующий день после последнего введения [20]. Однако следует отметить, что схожие эффекты восстановления в нашей работе и работах указанных авторов были опосредованы разными протоколами введения Лф: двукратным или однократным предварительным по сравнению с длительным как предваряющим введение нейротоксина, так и на фоне его введения. Лф, введенный через 24 ч после нейротоксина, не оказал существенного влияния на изученные параметры.

Мы предполагаем, что Лф запускает каскад долговременных событий в клетке, которые помогают ей пережить острое нейротоксическое воздействие и впоследствии восстановить свою функциональную активность. Это могут быть механизмы, опосредованные изменением экспрессии генов [8] и вследствие этого долговременными изменениями в клетках, подвергшихся воздействию как Лф, так и нейротоксина. Механизм действия Лф в этой модели нейротоксичности еще недостаточно ясен. Однако предыдущие исследования показали, что этот белок ингибирует МФТП-индуцированный окислительный стресс и нейровоспаление [19, 20], защищает от нарушения обмена железа [20] и митохондриальной дисфункции [21].

В наших предыдущих исследованиях было показано, что в нейрональных культурах в условиях стимуляции Лф усиливает экспрессию транскрипционного фактора c-Fos, являющегося маркером нейрональной активности

и долговременной пластичности [22]. Мы предполагаем, что Лф активирует процессы восстановления пластических ресурсов нейронов, временно утративших способность к синтезу дофамина. Также Лф может стимулировать вовлечение резервных нейронов, находящихся в состоянии физиологического покоя, в синтез дофамина. Это требует дополнительной проверки. В процессе нашего исследования собран обширный биологический материал, который мы планируем изучить на предмет возможного влияния Лф на уровень восстановления экспрессии тирозингидроксилазы (ключевого фермента биосинтеза дофамина) в nigrostriatalной системе мозга животных.

ЗАКЛЮЧЕНИЕ

Наши данные свидетельствуют о том, что предварительное введение Лф привело к значительному уменьшению степени тяжести поражения нервной системы, индуцированного МФТП. Выявлен зависящий от срока введения положительный эффект Лф на исследовательское поведение животных, нарушенное нейротоксином МФТП. Лф при двойном предварительном введении оказал защитное действие на изменение массы тела животных после острого воздействия МФТП. Это свидетельствует об уменьшении системного токсического действия на фоне терапии Лф.

Таким образом, введение Лф во временных окнах, совпадающих с воздействием патогенного фактора, позволило снизить негативные последствия в нашей экспериментальной модели. Экзогенный белок проявил положительный эффект в условиях профилактического применения. Полученные результаты свидетельствуют о возможности потенциального использования Лф в качестве перспективного терапевтического средства при лечении нейродегенеративных заболеваний.

ДОПОЛНИТЕЛЬНАЯ ИНФОРМАЦИЯ

Источник финансирования. Финансирование данной работы не проводилось.

Конфликт интересов. Авторы декларируют отсутствие явных и потенциальных конфликтов интересов, связанных с публикацией настоящей статьи.

Этическая экспертиза. Проведение исследования одобрено локальным этическим комитетом НИЦ «Курчатовский институт».

Вклад авторов. Все авторы внесли существенный вклад в проведение исследования и подготовку статьи, прочли и одобрили финальную версию перед публикацией.

СПИСОК ЛИТЕРАТУРЫ

1. Литвиненко И.В., Труфанов А.Г., Юрин А.А., и др. Болезнь Паркинсона и синдромы паркинсонизма. Казань, 2018. 54 с.
2. Dauer W., Przedborski S. Parkinson's disease: mechanisms and models // *Neuron*. 2003. Vol. 39, No. 6. P. 889–909. DOI: 10.1016/s0896-6273(03)00568-3

3. Sedelis M., Schwarting R.K., Huston J.P. Behavioral phenotyping of the MPTP mouse model of Parkinson's disease // *Behav. Brain Res.* 2001. Vol. 125, No. 1–2. P. 109–125. DOI: 10.1016/s0166-4328(01)00309-6
4. Cao Q., Qin L., Huang F., et al. Amentoflavone protects dopaminergic neurons in MPTP-induced Parkinson's disease model mice through PI3K/Akt and ERK signaling pathways // *Toxicol. Appl. Pharmacol.* 2017. Vol. 319. P. 80–90. DOI: 10.1016/j.taap.2017.01.019
5. Jackson-Lewis V., Przedborski S. Protocol for the MPTP mouse model of Parkinson's disease // *Nat. Protoc.* 2007. Vol. 2, No. 1. P. 141–151. DOI: 10.1038/nprot.2006.342
6. Gubellini P., Kachidian P. Animal models of Parkinson's disease: An updated overview // *Rev. Neurol. (Paris)*. 2015. Vol. 171, No. 11. P. 750–761. DOI: 10.1016/j.neurol.2015.07.011
7. García-Montoya I.A., Cendón T.S., Arévalo-Gallegos S., Rascón-Cruz Q. Lactoferrin a multiple bioactive protein: an overview // *Biochim. Biophys. Acta.* 2012. Vol. 1820, No. 3. P. 226–236. DOI: 10.1016/j.bbagen.2011.06.018
8. Chen Y., Zheng Z., Zhu X., et al. Lactoferrin Promotes Early Neurodevelopment and Cognition in Postnatal Piglets by Upregulating the BDNF Signaling Pathway and Polysialylation // *Mol. Neurobiol.* 2015. Vol. 52, No. 1. P. 256–269. DOI: 10.1007/s12035-014-8856-9
9. Копеева М.Ю., Алчинова И.Б., Нестеренко М.В., и др. Лактоферрин положительно влияет на динамику восстановления физиологических и поведенческих показателей мышей при остром гамма-облучении // *Патогенез*. 2020. Т. 18, № 1. С. 29–33. DOI: 10.25557/2310-0435.2020.01.29-33
10. Копеева М.Ю., Алчинова И.Б., Черепов А.Б., et al. New Properties of a Well-Known Antioxidant: Pleiotropic Effects of Human Lactoferrin in Mice Exposed to Gamma Irradiation in a Sublethal Dose // *Antioxidants (Basel)*. 2022. Vol. 11, No. 9. P. 1833. DOI: 10.3390/antiox11091833
11. Копеева М.Ю., Черепов А.Б., Нестеренко М.В., Зарайская И.Ю. Pretreatment with Human Lactoferrin Had a Positive Effect on the Dynamics of Mouse Nigrostriatal System Recovery after Acute MPTP Exposure // *Biology (Basel)*. 2021. Vol. 10, No. 1. P. 24. DOI: 10.3390/biology10010024
12. Faucheux B.A., Nillesse N., Damier P., et al. Expression of lactoferrin receptors is increased in the mesencephalon of patients with Parkinson disease // *Proc. Natl. Acad. Sci. USA*. 1995. Vol. 92, No. 21. P. 9603–9607. DOI: 10.1073/pnas.92.21.9603
13. Fillebeen C., Descamps L., Dehouck M.P., et al. Receptor-mediated transcytosis of lactoferrin through the blood-brain barrier // *J. Biol. Chem.* 1999. Vol. 274, No. 11. P. 7011–7017. DOI: 10.1074/jbc.274.11.7011
14. Suzuki Y.A., Lopez V., Lönnerdal B. Mammalian lactoferrin receptors: structure and function // *Cell Mol. Life Sci.* 2005. Vol. 62, No. 22. P. 2560–2575. DOI: 10.1007/s00018-005-5371-1
15. Rosa A.I., Duarte-Silva S., Silva-Fernandes A., et al. Tauroursodeoxycholic Acid Improves Motor Symptoms in a Mouse Model of Parkinson's Disease // *Mol. Neurobiol.* 2018. Vol. 55, No. 12. P. 9139–9155. DOI: 10.1007/s12035-018-1062-4
16. Mandillo S., Tucci V., Hölter S.M., et al. Reliability, robustness, and reproducibility in mouse behavioral phenotyping: a cross-laboratory study // *Physiol. Genomics*. 2008. Vol. 34, No. 3. P. 243–255. DOI: 10.1152/physiolgenomics.90207.2008
17. Carola V., D'Olimpio F., Brunamonti E., Mangia F., Renzi P. Evaluation of the elevated plus-maze and open-field tests for the assessment of anxiety-related behaviour in inbred mice // *Behav. Brain Res.* 2002. Vol. 134, No. 1–2. P. 49–57. DOI: 10.1016/s0166-4328(01)00452-1
18. Ferger B., Teismann P., Earl C.D., Kuschinsky K., Oertel W.H. The protective effects of PBN against MPTP toxicity are independent of hydroxyl radical trapping // *Pharmacol. Biochem. Behav.* 2000. Vol. 65, No. 3. P. 425–431. DOI: 10.1016/s0091-3057(99)00229-4
19. Xu S.F., Zhang Y.H., Wang S., et al. Lactoferrin ameliorates dopaminergic neurodegeneration and motor deficits in MPTP-treated mice // *Redox. Biol.* 2019. Vol. 21. P. 101090. DOI: 10.1016/j.redox.2018.101090
20. Liu H., Wu H., Zhu N., et al. Lactoferrin protects against iron dysregulation, oxidative stress, and apoptosis in 1-methyl-4-phenyl-1,2,3,6-tetrahydropyridine (MPTP)-induced Parkinson's disease in mice // *J. Neurochem.* 2020. Vol. 152, No. 3. P. 397–415. DOI: 10.1111/jnc.14857
21. Rousseau E., Michel P.P., Hirsch E.C. The iron-binding protein lactoferrin protects vulnerable dopamine neurons from degeneration by preserving mitochondrial calcium homeostasis // *Mol. Pharmacol.* 2013. Vol. 84, No. 6. P. 888–898. DOI: 10.1124/mol.113.087965
22. Копеева М.Ю., Азиева А.М., Черепов А.Б., и др. Лактоферрин человека усиливает экспрессию транскрипционного фактора c-Fos в нейрональных культурах в условиях стимуляции // *Патогенез*. 2021. Т. 19, № 1. С. 74–78. DOI: 10.25557/2310-0435.2021.01.74-78

REFERENCES

1. Litvinenko IV, Trufanov AG, Yurin AA. *Parkinson's disease and parkinsonism syndromes*. Kazan; 2018. 54 p.
2. Dauer W, Przedborski S. Parkinson's disease: mechanisms and models. *Neuron*. 2003;39(6):889–909. DOI: 10.1016/s0896-6273(03)00568-3
3. Sedelis M, Schwarting RK, Huston JP. Behavioral phenotyping of the MPTP mouse model of Parkinson's disease. *Behav Brain Res*. 2001;125(1–2):109–125. DOI: 10.1016/s0166-4328(01)00309-6
4. Cao Q, Qin L, Huang F, et al. Amentoflavone protects dopaminergic neurons in MPTP-induced Parkinson's disease model mice through PI3K/Akt and ERK signaling pathways. *Toxicol Appl Pharmacol*. 2017;319:80–90. DOI: 10.1016/j.taap.2017.01.019
5. Jackson-Lewis V, Przedborski S. Protocol for the MPTP mouse model of Parkinson's disease. *Nat Protoc*. 2007;2(1):141–151. DOI: 10.1038/nprot.2006.342
6. Gubellini P, Kachidian P. Animal models of Parkinson's disease: An updated overview. *Rev Neurol (Paris)*. 2015;171(11):750–761. DOI: 10.1016/j.neurol.2015.07.011
7. García-Montoya IA, Cendón TS, Arévalo-Gallegos S, Rascón-Cruz Q. Lactoferrin a multiple bioactive protein: an overview. *Biochim Biophys Acta*. 2012;1820(3):226–236. DOI: 10.1016/j.bbagen.2011.06.018
8. Chen Y, Zheng Z, Zhu X, et al. Lactoferrin Promotes Early Neurodevelopment and Cognition in Postnatal Piglets by Upregulating the BDNF Signaling Pathway and Polysialylation. *Mol Neurobiol*. 2015;52(1):256–269. DOI: 10.1007/s12035-014-8856-9
9. Копеева MY, Alchinova IB, Nesterenko MV, et al. Lactoferrin beneficially influences the recovery of physiological and behavioral indexes in mice exposed to acute gamma-irradiation. *Patogenez [Pathogenesis]*. 2020;18(1):29–33. (In Russ.) DOI: 10.25557/2310-0435.2020.01.29-33

10. Kopaeva MY, Alchinova IB, Cherepov AB, et al. New Properties of a Well-Known Antioxidant: Pleiotropic Effects of Human Lactoferrin in Mice Exposed to Gamma Irradiation in a Sublethal Dose. *Antioxidants (Basel)*. 2022; 11(9):1833. DOI: 10.3390/antiox11091833
11. Kopaeva MY, Cherepov AB, Nesterenko MV, Zarayskaya IY. Pretreatment with Human Lactoferrin Had a Positive Effect on the Dynamics of Mouse Nigrostriatal System Recovery after Acute MPTP Exposure. *Biology (Basel)*. 2021;10(1):24. DOI: 10.3390/biology10010024
12. Faucheux BA, Nillesse N, Damier P, et al. Expression of lactoferrin receptors is increased in the mesencephalon of patients with Parkinson disease. *Proc Natl Acad Sci USA*. 1995;92(21):9603–9607. DOI: 10.1073/pnas.92.21.9603
13. Fillebeen C, Descamps L, Dehouck MP, et al. Receptor-mediated transcytosis of lactoferrin through the blood-brain barrier. *J Biol Chem*. 1999;274(11):7011–7017. DOI: 10.1074/jbc.274.11.7011
14. Suzuki YA, Lopez V, Lönnerdal B. Mammalian lactoferrin receptors: structure and function. *Cell Mol Life Sci*. 2005;62(22):2560–2575. DOI: 10.1007/s00018-005-5371-1
15. Rosa AI, Duarte-Silva S, Silva-Fernandes A, et al. Tauroursodeoxycholic Acid Improves Motor Symptoms in a Mouse Model of Parkinson's Disease. *Mol Neurobiol*. 2018;55(12):9139–9155. DOI: 10.1007/s12035-018-1062-4
16. Mandillo S, Tucci V, Hölter SM, et al. Reliability, robustness, and reproducibility in mouse behavioral phenotyping: a cross-laboratory study. *Physiol Genomics*. 2008;34(3):243–255. DOI: 10.1152/physiolgenomics.90207.2008
17. Carola V, D'Olimpio F, Brunamonti E, Mangia F, Renzi P. Evaluation of the elevated plus-maze and open-field tests for the assessment of anxiety-related behaviour in inbred mice. *Behav Brain Res*. 2002;134(1–2):49–57. DOI: 10.1016/s0166-4328(01)00452-1
18. Ferger B, Teismann P, Earl CD, Kuschinsky K, Oertel WH. The protective effects of PBN against MPTP toxicity are independent of hydroxyl radical trapping. *Pharmacol Biochem Behav*. 2000;65(3):425–431. DOI: 10.1016/s0091-3057(99)00229-4
19. Xu SF, Zhang YH, Wang S, et al. Lactoferrin ameliorates dopaminergic neurodegeneration and motor deficits in MPTP-treated mice. *Redox Biol*. 2019;21:101090. DOI: 10.1016/j.redox.2018.101090
20. Liu H, Wu H, Zhu N, et al. Lactoferrin protects against iron dysregulation, oxidative stress, and apoptosis in 1-methyl-4-phenyl-1,2,3,6-tetrahydropyridine (MPTP)-induced Parkinson's disease in mice. *J Neurochem*. 2020;152(3):397–415. DOI: 10.1111/jnc.14857
21. Rousseau E, Michel PP, Hirsch EC. The iron-binding protein lactoferrin protects vulnerable dopamine neurons from degeneration by preserving mitochondrial calcium homeostasis. *Mol Pharmacol*. 2013;84(6):888–898. DOI: 10.1124/mol.113.087965
22. Kopaeva MY, Azieva AM, Cherepov AB, et al. Human lactoferrin enhances the expression of transcription factor c-Fos in neuronal cultures under stimulated conditions. *Patogenez [Pathogenesis]*. 2021;19(1):74–78. (In Russ.) DOI: 10.25557/2310-0435.2021.01.74-78

ОБ АВТОРАХ

***Марина Юрьевна Копеева**, научный сотрудник;
адрес: 123181, Россия, г. Москва, пл. Академика Курчатова, д. 1;
ORCID: <https://orcid.org/0000-0002-6100-2830>;
Scopus Author ID: 57211437591; eLibrary SPIN: 1480-6220;
Author ID: 819255; Researcher ID: AAE-3285-2020;
e-mail: m.kopaeva@mail.ru

Антон Борисович Черепов, ведущий инженер;
ORCID: <https://orcid.org/0000-0002-3757-5292>;
Scopus Author ID: 6507318449; eLibrary SPIN: 1465-2380;
Author ID: 95260; Researcher ID: D-8053-2014;
e-mail: ipmagus@mail.ru

Ирина Юрьевна Зарайская, канд. биол. наук;
ORCID: <https://orcid.org/0000-0003-2371-0227>;
Scopus Author ID: 55389409800; eLibrary SPIN: 6858-2891;
Author ID: 129628; e-mail: irzar2003@mail.ru

AUTHORS' INFO

***Marina Yu. Kopaeva**, Researcher;
address: 1, Akademika Kurchatova sq., 123182, Moscow;
ORCID: <https://orcid.org/0000-0002-6100-2830>;
Scopus Author ID: 57211437591; eLibrary SPIN: 1480-6220;
Author ID: 819255; Researcher ID: AAE-3285-2020;
e-mail: m.kopaeva@mail.ru

Anton B. Cherepov, M.D., Lead Engineer;
ORCID: <https://orcid.org/0000-0002-3757-5292>;
Scopus Author ID: 6507318449; eLibrary SPIN: 1465-2380;
Author ID: 95260; Researcher ID: D-8053-2014;
e-mail: ipmagus@mail.ru

Irina Yu. Zarayskaya, Ph.D. (Biology);
ORCID: <https://orcid.org/0000-0003-2371-0227>;
Scopus Author ID: 55389409800; eLibrary SPIN: 6858-2891;
Author ID: 129628; e-mail: irzar2003@mail.ru

* Автор, ответственный за переписку / Corresponding author

УДК 616.8-07

DOI: <https://doi.org/10.17816/rmmar111862>

Научная статья

Нарушения функциональной коннективности головного мозга у пациентов с постковидным синдромом в рамках теории тройственной нейросети

А.Г. Труфанов¹, А.Ю. Ефимцев², И.В. Литвиненко¹¹ Военно-медицинская академия, Санкт-Петербург, Россия;² Национальный медицинский исследовательский центр имени В.А. Алмазова, Санкт-Петербург, Россия

Цель: оценить изменения связей между тремя основными нейросетями с помощью функциональной магнитно-резонансной томографии в состоянии покоя у пациентов с постковидным синдромом, проявляющимся церебральными неврологическими симптомами, в рамках модели тройственной сети.

Материалы и методы. Всего нами было обследовано 15 пациентов (средний возраст $36,4 \pm 8,3$ лет; М : Ж = 10 : 5) с постковидным синдромом, которые предъявляли жалобы неврологического характера, в первую очередь на снижение памяти и внимания, общую слабость, низкую работоспособность и нарушение сна. Контрольную группу составили 15 здоровых человек (средний возраст $32,2 \pm 6,9$ лет; М : Ж = 11 : 4), ранее не переносивших COVID-19. Все представители контрольной группы были привиты вакциной «Спутник-V». Магнитно-резонансное обследование осуществлялось на томографе Siemens Espree с напряженностью магнитного поля 1,5Т. Для исключения структурного поражения головного мозга проводилось выполнение стандартных импульсных последовательностей T1-ВИ, T2-ВИ и Flair. Для постпроцессинговой обработки выполнялись протоколы T1, градиентное эхо и эхо-планарное сканирование в состоянии покоя. Постпроцессинговая обработка проводилась с использованием программного пакета CONN toolbox 20a с получением кластеров функциональной коннективности исследуемых нейросетей с применением протокола обработки «seed-to-voxel».

Результаты. Выявлено нарушение коннективности стандартной нейросети покоя с лингвальной, фузиформной и средней лобной извилинами. Салиентная нейросеть обладала худшей способностью формировать связи у пациентов с постковидным синдромом с латеральной затылочной корой, угловой извилиной, верхней теменной долькой и надкраевой извилиной в одном кластере, лобной корой и параингулярной извилиной во втором кластере. Фронтотрипаретальная нейросеть покоя достоверно лучше взаимодействовала у группы контроля со структурами мозжечка, средней лобной извилиной, а также клином и предклинем.

Выводы. Пациенты с перенесенным COVID-19 и наличием постковидного синдрома имеют сниженную функциональную коннективность всех трех базовых нейросетей с целой плеядой анатомо-физиологических образований головного мозга.

Ключевые слова: COVID-19; постковидный синдром; салиентная нейросеть; seed-to-voxel; стандартная нейросеть покоя; фронтотрипаретальная нейросеть; функциональная коннективность; функциональная МРТ покоя.

Как цитировать:

Труфанов А.Г., Ефимцев А.Ю., Литвиненко И.В. Нарушения функциональной коннективности головного мозга у пациентов с постковидным синдромом в рамках теории тройственной нейросети // Известия Российской Военно-медицинской академии. 2022. Т. 41. № 4. С. 393–398. DOI: <https://doi.org/10.17816/rmmar111862>

DOI: <https://doi.org/10.17816/rmmar111862>

Research Article

Alterations in internetwork functional connectivity in patients with post COVID-19 syndrome within the boundaries of the Triple Network Model

Artem G. Trufanov¹, Aleksander Yu. Efimtsev², Igor V. Litvinenko¹¹ Military Medical Academy, Saint Petersburg, Russia;² V.A. Almazov Federal North-West Medical Research Centre, Saint Petersburg, Russia

AIM: Was to assess the changes in the connections between the three main neural networks using resting-state fMRI in patients with post COVID-19 syndrome with cerebral neurological symptoms, within the boundaries of the triple network model.

MATERIALS AND METHODS: We examined a total of 15 patients (mean age 36.4 ± 8.3 years; M : W = 10 : 5) with post COVID-19 syndrome who presented with neurological complaints, primarily decreased memory and attention, general weakness, low performance and sleep disturbance. The control group consisted of healthy 15 subjects (mean age, 32.2 ± 6.9 years; M : W = 11 : 4) who had not previously been exposed to COVID-19. All members of the control group were vaccinated with the Sputnik-V vaccine. Magnetic resonance examination was performed on a Siemens Espree magnetic resonance imaging machine with a magnetic field strength of 1.5T. To exclude structural brain lesions, a standard magnetic resonance examination was performed with pulsed T1-WI, T2-WI, and Flair sequences. For postprocessing, T1 gradient echo and resting state echo-planar imaging protocols were performed. Postprocessing was performed using the software package CONN toolbox 20a to obtain clusters of functional connectivity of the studied neural networks using the seed-to-voxel processing protocol.

RESULTS: Disruption of connectivity of the standard resting neural network with lingualis ingual, fusiform, and middle frontal gyrus was detected. The salient resting neural network had a worse ability to form connections in patients with post COVID-19 syndrome with lateral occipital cortex, angular gyrus, superior parietal lobule and supramarginal gyrus in one cluster and frontal cortex, and paracingular gyrus in the second cluster. The resting frontoparietal neural network interacted significantly better in the control group with the cerebellar structures, the middle frontal gyrus, and the cuneus and precuneus.

CONCLUSION: Patients with COVID-19 and the presence of post COVID-19 syndrome have reduced functional connectivity of all three basic neural networks with the big number of anatomo-physiological brain structures.

Keywords: COVID-19; post COVID-19 syndrome; functional connectivity; resting state fMRI; standard resting neural network; salient neural network; frontoparietal network; seed-to-voxel.

To cite this article:

Trufanov AG, Efimtsev AY, Litvinenko IV. Alterations in internetwork functional connectivity in patients with post COVID-19 syndrome within the boundaries of the Triple Network Model. *Russian Military Medical Academy Reports*. 2022;41(4):393–398. DOI: <https://doi.org/10.17816/rmmar111862>

Received: 12.10.2022

Accepted: 19.10.2022

Published: 17.11.2022

АКТУАЛЬНОСТЬ

Пациенты, перенесшие COVID-19, имеют высокий риск неврологических осложнений, включая энцефалопатию, синдром Гийена–Барре, эпилептические приступы и нервно-мышечные заболевания. Многие отмечают потерю обоняния и вкуса, а также сообщают о сохраняющихся когнитивных нарушениях. Диагностика и лечение этих осложнений не отличаются от таковых у других пациентов, хотя сложные тесты могут быть недоступны для пациента, находящегося в реанимации и респираторной изоляции. Самым частым неврологическим нарушением после перенесенной инфекции является постковидный цереб्रोастенический синдром [1].

Функциональная магнитно-резонансная томография (фМРТ) в состоянии покоя представляет функциональную связность (ФС) между периферическими структурами мозга на основе регистрации BOLD-эффекта (зависимость от уровня кислорода в крови) [2].

Существуют два основных способа описания изменений в сетях мозга с помощью этого метода: изучение внутрисетевой или межсетевой ФС. В большинстве предыдущих исследований, использующих анализ «seed-базы», сообщалось об изменениях функциональной связности одной или двух сетей, в то время как очень немногие исследования оценивали сложные модели взаимодействия сетей [3, 4].

Для лучшего понимания межсетевых изменений ФК у пациентов с постковидным синдромом полученные данные были оценены в рамках модели тройной сети, которая уже использовалась для описания патогенеза некоторых психиатрических и неврологических заболеваний. Модель предполагает, что отображение стимулов и вход лимбических сигналов вознаграждения и мотивации в салиентную нейросеть (SN) приводят к динамическому переключению между фронтопариетальной сетью (FPN), связанной с познанием и адаптивным поведением, релевантным целям, и сетью режима по умолчанию (DMN) — основной сетью покоя когнитивной деятельности, связанной с самой собой. Таким образом, суть модели тройной сети заключается в обнаружении динамических межсетевых взаимодействий, лежащих в основе широкого спектра нейро- и психопатологий [5].

Цель данного исследования — оценить изменения связей между тремя основными нейросетями с помощью фМРТ в состоянии покоя у пациентов с постковидным синдромом в рамках модели тройственной нейросети.

МАТЕРИАЛЫ И МЕТОДЫ

Всего нами было обследовано 15 пациентов (средний возраст $36,4 \pm 8,3$ лет; М : Ж = 10 : 5) с постковидным синдромом, которые предъявляли жалобы неврологического характера, в первую очередь на общую слабость, снижение памяти и внимания, потерю концентрации и нарушение сна.

Контрольную группу составили 15 человек здоровых (средний возраст $32,2 \pm 6,9$ лет; М : Ж = 11 : 4), ранее не переносивших COVID-19. Все они были привиты вакциной «Спутник-V».

Все участники получили полное описание исследования и дали письменное информированное согласие. Исследование было одобрено этическим комитетом Военно-медицинской академии имени С.М. Кирова.

МРТ исследование проводилось на магнитно-резонансном томографе Siemens Espree с напряженностью магнитного поля 1,5Т. Для исключения структурного поражения головного мозга проводилось стандартное МР-исследование с выполнением импульсных последовательностей T1-ВИ, T2-ВИ и Flair. С целью проведения постпроцессинговой обработки выполнялись протоколы T1 градиентное эхо (301 axial sections, 1×1 mm in-plane resolution; repetition time/ echo time, 8.0/3.7 ms; flip angle = 8) и EPI (эхо-планарное сканирование; 35 axial sections; 3.03×3.03 mm in-plane resolution; 4.0 mm section thickness; repetition time/echo time, 3000/50 ms; flip angle = 90) в состоянии покоя.

Постпроцессинговая обработка проводилась с использованием программного пакета CONN toolbox 20a [6] с получением кластеров функциональной связности исследуемых нейросетей с применением протокола обработки «seed-to-voxel».

РЕЗУЛЬТАТЫ И ОБСУЖДЕНИЕ

В процессе получения информации первыми анализировались кластеры функциональной связности со стандартной нейросетью покоя (DMN). Всего было получено 2 кластера связности (табл. 1).

На рис. 1 изображен кластер № 1, который представляет собой функциональную зону связности правой лингвальной извилины и части фузиформно-затылочной коры.

Таким образом, видно, что группа контроля обладает достоверно лучшей связностью сети DMN с анатомическими образованиями, отвечающими за обеспечение когнитивной функции (лингвальная и фузиформная извилины), а также с центрами обеспечения фазы быстрого сна (фузиформная извилина).

Рис. 2 демонстрирует кластер № 2, который представлен частью правой средней лобной извилины, а также компонентом правого лобного поля.

Обе выявленные структуры выполняют не только функцию обеспечения процессов памяти и планирования каких-либо актов, но также и функцию поддержания контроля и внимания при выполнении определенной задачи.

Далее были проанализированы кластеры функциональных связей областей коры головного мозга с салиентной нейросетью или нейросетью выбора (SN) (табл. 2).

Таблица 1. Кластеры стандартной нейросети покоя

Cluster N	Cluster (x, y, z)	size	size p-FWE	size p-FDR	size p-unc	peak p-FWE	peak p-unc
1	+24, -52, -14	187	0.106126	0.072940	0.000493	1.000000	0.000194
2	+32, +38, +46	169	0.168390	0.072940	0.000810	0.999992	0.000138

Таблица 2. Кластеры салиентной нейросети

Cluster N	Cluster (x, y, z)	size	size p-FWE	size p-FDR	size p-unc	peak p-FWE	peak p-unc
1	-42, -68, +28	1207	0.001880	0.001709	0.000005	1.000000	0.000803
2	-12, +38, +38	1061	0.005156	0.002348	0.000013	0.993338	0.000047

Таблица 3. Кластеры фронтотемпоральной нейросети

Cluster N	Cluster (x, y, z)	size	size p-FWE	size p-FDR	size p-unc	peak p-FWE	peak p-unc
1	-44, -62, -50	257	0.001530	0.001088	0.000010	0.923920	0.000021
2	+40, +32, +44	163	0.030587	0.010081	0.000206	0.729182	0.000009
3	+06, -76, +42	154	0.041687	0.010081	0.000283	0.999805	0.000093

Салиентная нейросеть продемонстрировала значительно большее количество достоверных различий в количестве и объеме функциональной связности с другими областями коры головного мозга, чем DMN (рис. 3). Основными выявленными зонами были структуры височной и затылочной долей, такие как латеральная затылочная кора, угловая извилина, верхняя теменная доля и надкраевая извилина. Все обнаруженные в процессе анализа области находились в левом полушарии головного мозга.

Стоит отметить, что латеральная затылочная кора обеспечивает не только функцию зрения, но также и зрительно-пространственного ориентирования, распознавания и воспроизведения сложных конструкций, что является важными компонентами когнитивной сферы.

Остальные выявленные области также участвуют в обеспечении когнитивной сферы, таких как непосредственная функция памяти и фонологический процессинг, т. е. анализ устной и письменной речи.

Второй кластер с SN достаточно сильно отличался от первого и был представлен обширными зонами лобной коры как с дорзальной, так и с медиальной поверхности головного мозга (рис. 4). Также отмечалось двустороннее вовлечение параингулярной извилины.

На заключительном этапе исследования выявлялись кластеры фронтотемпоральной или исполнительной нейросети.

В отличие от предыдущих нейросетей было обнаружено 3 кластера функциональной связности (табл. 3).

Кластер № 1 был полностью представлен такими структурами мозжечка, как его левые верхняя и нижняя ножки, а также 7-й отдел коры (рис. 5).

Кластер № 2 представлял собой единственную структуру — правую среднюю лобную извилину.

Стоит отметить, что данная структура уже выявлялась в процессе анализа кластерной связности сети DMN, и ее функция состоит в планировании многокомпонентных актов, поддержании и концентрации внимания.

Третий кластер связности включал в себя кору предклинья и непосредственно сам клин.

Клин представляет собой участок зрительной коры, который участвует в стандартном процессинге получения зрительной информации об окружающем мире, например такой, как границы объекта.

Предклинье же является когнитивным центром, который отвечает за функцию памяти, аффективный ответ на боль, воображение, а также получение гештальта, реакцию на подсказки при выполнении задания и восстановление эпизодической памяти.

ЗАКЛЮЧЕНИЕ

Таким образом, пациенты с перенесенным COVID-19 и наличием постковидного синдрома имеют сниженную функциональную связность всех трех базовых нейросетей с целой плеядой анатомо-физиологических образований головного мозга.

Выявленные нами структуры сниженной связности полностью объясняют имеющиеся у пациентов неврологические нарушения, такие как расстройство памяти, внимания, снижение концентрации и нарушение сна.

Функциональная МРТ покоя может быть использована с целью оценки динамики состояния пациентов с постковидным синдромом в сочетании с клиническим обследованием. Это позволит лучше понимать патогенетическую сущность неврологических последствий перенесенной инфекции, планировать терапию и осуществлять динамический контроль за ее эффективностью.

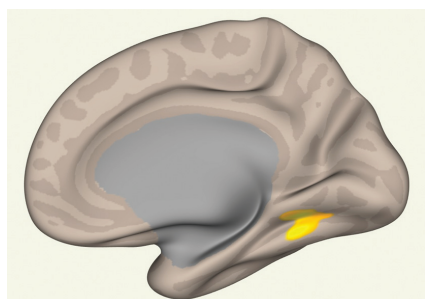


Рис. 1. Кластер связности с сетью DMN № 1 (контроль > пациенты). 65 voxels (35%) covering 4% of atlas.LG_r (Lingual Gyrus Right) 61 voxels (33%) covering 7% of atlas.TOFusC_r (Temporal Occipital Fusiform Cortex Right)

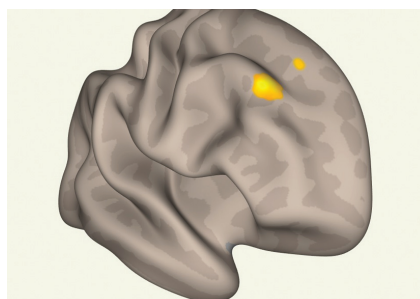


Рис. 2. Кластер связности с сетью DMN № 2 (контроль > пациенты). 85 voxels (50%) covering 3% of atlas.MidFG_r (Middle Frontal Gyrus Right) 61 voxels (36%) covering 1% of atlas.FP_r (Frontal Pole Right)

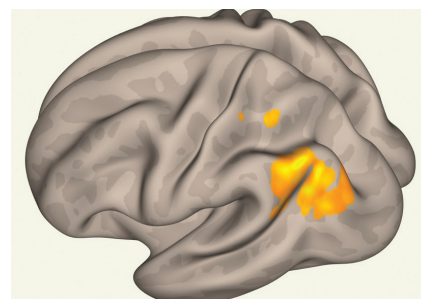


Рис. 3. Кластер функциональной связности с SN № 1 (контроль > пациенты). 737 voxels (61%) covering 15% of atlas.sLOC_l (Lateral Occipital Cortex, superior division Left) 233 voxels (19%) covering 25% of atlas.AG_l (Angular Gyrus Left) 53 voxels (4%) covering 4% of atlas.SPL_l (Superior Parietal Lobule Left) 42 voxels (3%) covering 4% of atlas.pSMG_l (Supramarginal Gyrus, posterior division Left)

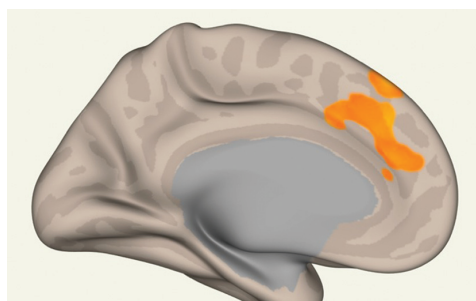


Рис. 4. Кластер функциональной связности с SN № 2 (контроль > пациенты). 307 voxels (29%) covering 11% of atlas.SFG_l (Superior Frontal Gyrus Left) 177 voxels (17%) covering 3% of atlas.FP_l (Frontal Pole Left) 146 voxels (14%) covering 11% of atlas.PaCiG_l (Paracingulate Gyrus Left) 65 voxels (6%) covering 5% of atlas.PaCiG_r (Paracingulate Gyrus Right)

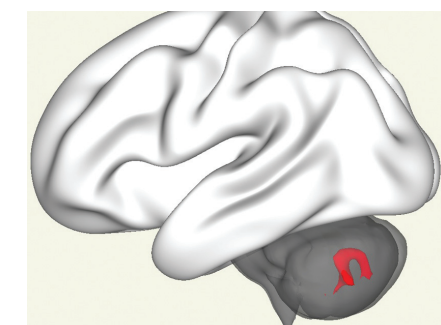
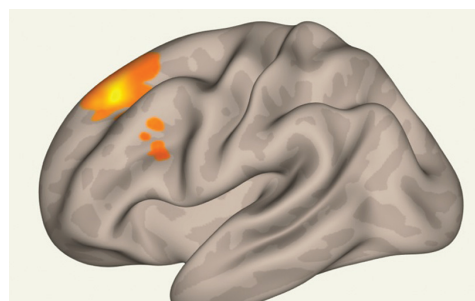


Рис. 5. Кластер связности с сетью FPN № 1 (контроль > пациенты). 151 voxels (59%) covering 8% of atlas.Cereb2_l (Cerebellum Crus2 Left) 65 voxels (25%) covering 3% of atlas.Cereb1_l (Cerebellum Crus1 Left) 22 voxels (9%) covering 4% of atlas.Cereb7_l (Cerebellum 7b Left)

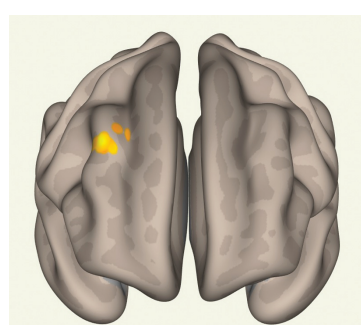


Рис. 6. Кластер связности с сетью FPN № 2 (контроль > пациенты). 133 voxels (82%) covering 5% of atlas.MidFG_r (Middle Frontal Gyrus Right)

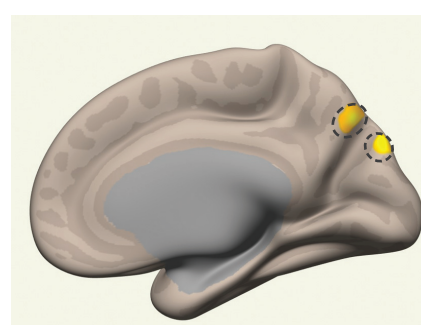


Рис. 7. Кластер связности с сетью FPN № 3 (контроль > пациенты). 103 voxels (67%) covering 2% of atlas.Precuneous (Precuneous Cortex) 44 voxels (29%) covering 7% of atlas.Cuneal_r (Cuneal Cortex Right)

ДОПОЛНИТЕЛЬНАЯ ИНФОРМАЦИЯ

Источник финансирования. Финансирование данной работы не проводилось.

Конфликт интересов. Авторы декларируют отсутствие явных и потенциальных конфликтов интересов, связанных с публикацией настоящей статьи.

Этическая экспертиза. Проведение исследования одобрено локальным этическим комитетом ФГБВОУ ВО «Военно-медицинская академия имени С.М. Кирова».

Вклад авторов. Все авторы внесли существенный вклад в проведение исследования и подготовку статьи, прочли и одобрили финальную версию перед публикацией.

СПИСОК ЛИТЕРАТУРЫ

1. McCallum K. Post-COVID Syndrome: What Should You Do If You Have Lingering COVID-19 Symptoms? Available at: https://www.houstonmethodist.org/blog/articles/2020/nov/post-covid-syndrome-what-should-you-do-if-you-have-lingering-covid-19-symptoms/?utm_source=link&utm_campaign=HM_SocialShare_link&utm_medium=Social#.Y08ULnE4u6c.link (accessed 10.10.2022).
2. Smith S.M., Beckmann C.F., Andersson J., et al. Resting-state fMRI in the Human Connectome Project. *Neuroimage*. 2013. Vol. 80. P. 144–168. DOI: 10.1016/j.neuroimage.2013.05.039
3. Androulakis X.M., Krebs K.A., Jenkins C, et al. Central Executive and Default Mode Network Intranet work Functional Connecti-

1. vity Patterns in Chronic Migraine. *J. Neurol. Disord.* 2018; 6(5): 393. DOI: 10.4172/2329-6895.1000393
4. Trufanov A., Markin K., Frunza D., Litvinenko I., Odinak M. Alterations in internetwork functional connectivity in patients with chronic migraine within the boundaries of the Triple Network Model // *Neurol. Clin. Neurosci.* 2020. Vol. 8. P. 289–297. DOI: 10.1111/ncn3.12423
5. Menon V. Large-scale brain networks and psychopathology: a unifying triple network model // *Trends. Cogn. Sci.* 2011. Vol. 15, No. 10. P. 483–506. DOI: 10.1016/j.tics.2011.08.003
6. Whitfield-Gabrieli S., Nieto-Castanon A. Conn: A functional connectivity toolbox for correlated and anticorrelated brain networks // *Brain Connect.* 2012. Vol. 2, No. 3. P. 125–141. DOI: 10.1089/brain.2012.0073

REFERENCES

1. McCallum K. Post-COVID Syndrome: What Should You Do If You Have Lingering COVID-19 Symptoms? Available at: https://www.houstonmethodist.org/blog/articles/2020/nov/post-covid-syndrome-what-should-you-do-if-you-have-lingering-covid-19-symptoms/?utm_source=link&utm_campaign=HM_SocialShare_link&utm_medium=Social#.Y08ULnE4u6c.link (accessed 10.10.2022).
2. Smith SM, Beckmann CF, Andersson J, et al. Resting-state fMRI in the Human Connectome Project. *Neuroimage*. 2013;80:144–168. DOI: 10.1016/j.neuroimage.2013.05.039
3. Androulakis XM, Krebs KA, Jenkins C, et al. Central Executive and Default Mode Network Intranet work Functional Connecti-

1. vity Patterns in Chronic Migraine. *J. Neurol. Disord.* 2018;6(5):393. DOI: 10.4172/2329-6895.1000393
4. Trufanov A, Markin K, Frunza D, Litvinenko I, Odinak M. Alterations in internetwork functional connectivity in patients with chronic migraine within the boundaries of the Triple Network Model. *Neurol Clin Neurosci.* 2020;8:289–297. DOI: 10.1111/ncn3.12423
5. Menon V. Large-scale brain networks and psychopathology: a unifying triple network model. *Trends Cogn Sci.* 2011;15(10): 483–506. DOI: 10.1016/j.tics.2011.08.003
6. Whitfield-Gabrieli S, Nieto-Castanon A. Conn: A functional connectivity toolbox for correlated and anticorrelated brain networks. *Brain Connect.* 2012;2(3):125–141. DOI: 10.1089/brain.2012.0073

ОБ АВТОРАХ

***Артём Геннадьевич Труфанов**, докт. мед. наук, доцент кафедры нервных болезней; адрес: Россия, 194044, г. Санкт-Петербург, ул. Академика Лебедева, д. 6; ORCID: <https://orcid.org/0000-0003-2905-9287>; Scopus Author ID: 55543694800; eLibrary SPIN: 7335-6463; Author ID: 696646; ResearcherID: W-2584-2017; e-mail: trufanovart@gmail.com

Александр Юрьевич Ефимцев, канд. мед. наук, доцент кафедры лучевой диагностики и медицинской визуализации, ведущий научный сотрудник НИЛ лучевой визуализации; ORCID: <https://orcid.org/0000-0003-2249-1405>; Scopus Author ID: 56807130100; eLibrary SPIN: 3459-2168; Author ID: 772314; ResearcherID: L-1124-2015; e-mail: atralf@mail.ru

Игорь Вячеславович Литвиненко, докт. мед. наук, профессор; ORCID: <https://orcid.org/0000-0001-8988-3011>; eLibrary SPIN: 6112-2792; Web of Science Researcher ID: F-9120-2013; Scopus Author ID: 57202361039; e-mail: litvinenkoiv@rambler.ru

AUTHORS' INFO

***Artem G. Trufanov**, M.D., D.Sc. (Medicine), Associate Professor of the Nervous Diseases Department; address: 6, Akademika Lebedeva str., Saint Petersburg, 194044, Russia; ORCID: <https://orcid.org/0000-0003-2905-9287>; Scopus Author ID: 55543694800; eLibrary SPIN: 7335-6463; Author ID: 696646; ResearcherID: W-2584-2017; e-mail: trufanovart@gmail.com

Aleksander Yu. Efimtsev, M.D., Ph.D. (Medicine), Associate Professor of the Department of Radiation Diagnostics and Medical Imaging, Leading Researcher of the Research Laboratory of Radiation Imaging; ORCID: <https://orcid.org/0000-0003-2249-1405>; Scopus Author ID: 56807130100; eLibrary SPIN: 3459-2168; Author ID: 772314; ResearcherID: L-1124-2015; e-mail: atralf@mail.ru

Igor V. Litvinenko, M.D., D.Sc. (Medicine), Professor; ORCID: <https://orcid.org/0000-0001-8988-3011>; eLibrary SPIN: 6112-2792; Web of Science Researcher ID: F-9120-2013; Scopus Author ID: 57202361039; e-mail: litvinenkoiv@rambler.ru

* Автор, ответственный за переписку / Corresponding author

УДК 612.82:618.19-089.87

DOI: <https://doi.org/10.17816/rmmar111887>

Научная статья

Сопоставление состояния метаболизма головного мозга и психоэмоциональных нарушений у пациенток с постмастэктомическим синдромом

А.М. Маханова, М.Л. Поспелова, Д.В. Рыжкова, Т.М. Алексеева, О.В. Фионик, В.В. Красникова, С.Н. Тонян, А.Э. Николаева, Т.А. Буккиева, Е.А. Мокин, М.С. Войнов, М.И. Лаптев, Е.Э. Вялых

Научный центр мирового уровня «Центр персонализированной медицины», Национальный медицинский исследовательский центр имени В. А. Алмазова, г. Санкт-Петербург, Россия

Актуальность. Наиболее частым последствием радикального лечения рака молочной железы является постмастэктомический синдром — совокупность изменений со стороны лимфоциркуляторного русла, центральной и периферической нервной системы, скелетно-мышечного аппарата, существенно нарушающих повседневную активность и трудоспособность женщин. В последние годы особое внимание уделяется изучению психоэмоциональных нарушений в данной группе пациенток. Перспективным методом для доклинической диагностики тревожно-депрессивных расстройств у пациенток с постмастэктомическим синдромом может стать позитронно-эмиссионная компьютерная томография с меченой фтором-18 глюкозой — 2(18F)-фтор-2-дезоксид-Д-глюкоза, позволяющая обнаружить типичные паттерны изменения метаболизма глюкозы в церебральных структурах при различных депрессивных и тревожных состояниях.

Целью данного исследования является изучение взаимосвязи метаболизма головного мозга и психоэмоционального статуса у пациенток с постмастэктомическим синдромом.

Материалы и методы. В нашей работе выборка составила 28 пациенток, перенесших радикальное лечение рака молочной железы, которым была выполнена оценка психоэмоционального состояния с использованием шкал Спилбергера–Ханина и Цунга для самооценки депрессии, а также позитронно-эмиссионная томография с 18-фтордезоксиглюкозой.

Результаты. Выявлено, что 71 % пациенток демонстрировали повышенный уровень тревоги, у 64 % наблюдались признаки депрессии. Позитронно-эмиссионная томография выявила следующие области гипометаболизма у пациенток с тревожно-депрессивными нарушениями: теменная кора, нижняя теменная доля, прекунеус, верхняя височная извилина, префронтальная кора, задняя поясная кора.

Заключение. Таким образом, выявлены типичные зоны изменения метаболизма глюкозы у пациенток с психоэмоциональными нарушениями, что позволяет повысить точность диагностики данных состояний, а также разработать наиболее эффективные пути их профилактики и лечения.

Ключевые слова: депрессия; метаболизм головного мозга; постмастэктомический синдром; прогнозирование; ПЭТ; тревога.

Как цитировать:

Маханова А.М., Поспелова М.Л., Рыжкова Д.В., Алексеева Т.М., Фионик О.В., Красникова В.В., Тонян С.Н., Николаева А.Э., Буккиева Т.А., Мокин Е.А., Войнов М.С., Лаптев М.И., Вялых Е.Э. Сопоставление состояния метаболизма головного мозга и психоэмоциональных нарушений у пациенток с постмастэктомическим синдромом // Известия Российской Военно-медицинской академии. 2022. Т. 41. № 4. С. 399–406. DOI: <https://doi.org/10.17816/rmmar111887>

DOI: <https://doi.org/10.17816/rmmar111887>

Research Article

Comparison of the state of brain metabolism and psycho emotional disorders in patients with postmastectomy syndrome

Albina M. Makhanova, Maria L. Pospelova, Daria V. Ryzhkova, Tatiana M. Alexeeva, Olga V. Fionik, Varvara V. Krasnikova, Samwel N. Tonyan, Alexandra E. Nikolaeva, Tatyana A. Bukkieva, Egor A. Mokin, Mark S. Voynov, Matvey I. Laptev, Ekaterina E. Vyalykh

Personalized Medicine Centre, Almazov National Medical Research Centre, Saint Petersburg, Russia

BACKGROUND: The most common consequence of radical treatment of breast cancer is postmastectomy syndrome — a complex of changes in the lymphocirculatory system, central and peripheral nervous system, skeletal and muscular apparatus, that significantly reduce the quality of life and working capacity of women. In recent years, special attention has been paid to the study of psycho emotional disorders in this group of patients. A promising method for preclinical diagnosis of anxiety and depressive disorders in patients with postmastectomy syndrome may be positron emission computed tomography with fluorine-18 labeled glucose — 2(18F)-fluoro-2-deoxy-D-glucose, which makes it possible to deduce typical patterns of changes in glucose metabolism in cerebral structures in various depressive and anxiety states.

AIM: The purpose of this study is to study the relationship between brain metabolism and psycho emotional status in patients with postmastectomy syndrome.

MATERIALS AND METHODS: In our work, the sample consisted of 28 patients who underwent radical treatment for breast cancer, who underwent an assessment of the psycho-emotional state using the State-Trait Anxiety Inventory and Zung scales for self-assessment of depression. Positron emission tomography was also performed with 18-fluorodeoxy-glucose.

RESULTS: The study revealed that 71% of patients showed an increased level of anxiety, 64% showed signs of depression. Positron emission tomography data revealed the following areas of hypometabolism in patients with anxiety-depressive disorders: parietal cortex, inferior parietal lobule, precuneus, superior temporal gyrus, prefrontal cortex, posterior cingulate cortex.

CONCLUSION: Thus, typical zones of changes in glucose metabolism in patients with psycho emotional disorders have been identified, which makes it possible to improve the accuracy of diagnosing these conditions, as well as to develop the most effective ways to prevent and treat them.

Keywords: anxiety; brain metabolism; depression; PET; postmastectomy syndrome; prognosis.

To cite this article:

Makhanova AM, Pospelova ML, Ryzhkova DV, Alexeeva TM, Fionik OV, Krasnikova VV, Tonyan SN, Nikolaeva AE, Bukkieva TA, Mokin EA, Voynov MS, Laptev MI, Vyalykh EE. Comparison of the state of brain metabolism and psycho emotional disorders in patients with postmastectomy syndrome. *Russian Military Medical Academy Reports*. 2022;41(4):399–406. DOI: <https://doi.org/10.17816/rmmar111887>

Received: 12.10.2022

Accepted: 14.10.2022

Published: 17.11.2022

АКТУАЛЬНОСТЬ

Высокая распространенность, тяжелые инвалидирующие последствия радикального лечения рака молочной железы (РМЖ) представляют значительную медико-социальную проблему и делают актуальным изучение данной патологии. Одним из таких последствий является постмастэктомический синдром (ПМЭС), возникающий более чем у 80 % пациенток [1].

Клиническая картина постмастэктомического синдрома представлена лимфоциркуляторными нарушениями, хроническим болевым синдромом, психоэмоциональными расстройствами, ограничением подвижности в плечевом суставе на стороне оперативного вмешательства, а также цереброваскулярными нарушениями. Среди психоэмоциональных нарушений у женщин с ПМЭС наиболее часто встречается депрессивная и тревожная симптоматика. ПМЭС оказывает выраженное негативное влияние на повседневную активность и работоспособность женщин, снижает качество их жизни [2]. Травмирующий жизненный опыт — перенесенное радикальное лечение РМЖ — сопровождается возбуждением, бессонницей, потерей аппетита, тревогой по поводу смерти, общим беспокойством и снижением настроения. Вышеописанные симптомы постепенно исчезают, но примерно у 25–70 % женщин тревога и депрессия сохраняются в течение многих лет после лечения [3–5]. Отдаленная хроническая боль диагностируется у 20–60 % женщин, получавших лечение на ранней стадии РМЖ [6–7]. По данным Международной ассоциации изучения боли, боль как психосоматическое ощущение представляет собой неприятное сенсорное и эмоциональное переживание, связанное с реальным или потенциальным повреждением тканей или описываемое в терминах такого повреждения. Хроническая боль определяется как дезадаптивная, лишённая биологической ценности, сохраняющаяся сверх ожидаемого периода заживления, не поддающаяся обычному лечению и продолжающаяся более 6 мес. Рецидивирование является специфическим признаком хронической боли, а тревога и депрессия играют важную роль в ее восприятии. Наличие хронической боли у женщин после мастэктомии ассоциировано с тревожными и депрессивными симптомами [3, 7]. Наличие психоэмоциональных нарушений приводит к ограничению или отказу пациента от прежнего образа жизни, физической активности и интересов.

Исследования пациентов с депрессией с использованием позитронно-эмиссионной компьютерной томографии с меченой фтором-18 глюкозой (ПЭТ/КТ с 18F-ФДГ) выявили метаболические аномалии в некоторых специфических областях головного мозга, включая префронтальную, височную, поясную кору, полосатое тело, прекунеус и гиппокамп [8–10]. Данные изменения объясняются гипотезой, предполагающей наличие лимбико-кортикально-стриарно-паллидарно-таламических связей головного мозга.

Нарушение связей наряду с дисфункцией вышеописанных зон головного мозга способно приводить к развитию депрессии. Лобная доля играет важную роль в работе внимания, восприятии, способности к планированию, целенаправленном поведении, рабочей памяти и исполнительной функции. Нарушения в этой области могут быть причиной развития большей части симптомов депрессии. Изменения в функции лобных долей, вероятно, лежат в основе депрессии, а также тесно связаны с симптомами большого депрессивного расстройства (БДР) [11]. Передняя поясная кора и полосатое тело являются основными компонентами лимбической системы, которые играют важную роль в работе эпизодической памяти, обработке эмоций и познании. В большинстве исследований у пациентов с БДР в стриатуме и передней поясной извилине выявлен гипометаболизм, однако данные литературных источников зачастую противоречивы [11–14].

По современным данным, у пациентов с повышенным уровнем тревоги наблюдаются изменения метаболизма в префронтальной коре билатерально (в большинстве исследований гипометаболизм), гиппокампе, хвостатом ядре, скорлупе (гипометаболизм слева) и амигдале (как правило, гиперметаболизм). К другим изменениям метаболизма, выявленным в ряде исследований, относят: гипометаболизм в орбитофронтальной коре, передней поясной коре и гиперметаболизм в островке (преимущественно справа) [15–17].

Таким образом, ПЭТ/КТ с 18F-ФДГ показала высокую чувствительность при выявлении тревожно-депрессивных расстройств, а также позволила выявить метаболические механизмы их развития. Кроме того, данный метод обладает большим потенциалом как способ доклинической диагностики психоэмоциональных нарушений.

Выявление патогенетических механизмов и предикторов развития психоэмоциональных расстройств у пациенток с постмастэктомическим синдромом позволит сформировать стратегии профилактики и лечения клинически значимой тревоги и депрессии, что даст возможность уменьшить число инвалидирующих последствий лечения РМЖ.

Таким образом, целью исследования является изучение взаимосвязи метаболизма головного мозга и когнитивных нарушений, психоэмоционального статуса и качества жизни у пациенток с постмастэктомическим синдромом.

МАТЕРИАЛЫ И МЕТОДЫ

Проведено открытое одноцентровое исследование с участием 28 пациенток с постмастэктомическим синдромом, которым ранее было проведено радикальное лечение злокачественного новообразования молочной железы. Критерии включения: возраст 25–50 лет (средний возраст — 45,8 лет ± 3 мес), радикальное лечение РМЖ (мастэктомия, лучевая и/или химиотерапия) в анамнезе,

пройденное комплексное обследование с целью исключения метастазирования и продолженного роста опухоли. Критерии невключения: наличие в анамнезе острого нарушения мозгового кровообращения, инфаркта миокарда, черепно-мозговых травм, онкологических заболеваний в стадии прогрессирования, декомпенсации хронических заболеваний, психических заболеваний. Большинству пациенток была выполнена радикальная мастэктомия по Маддену — 22; перенесли секторальную резекцию — 4; реконструкция молочной железы была выполнена 2 пациенткам. Комплексное лечение (хирургическое, лучевое, химиотерапия) РМЖ проведено 5 пациенткам; сочетание оперативного лечения и химиотерапии — 19; сочетание лучевой терапии и оперативного вмешательства — 4 пациенткам. По классификации стадий рака TNM у исследуемых стадия I (T1N0M0) была выявлена у 4 пациенток; II A (T2N0M0) — у 15; II B (T2N1M0) — у 3; III A (T0N2M0) — у 4; стадия III B (T4N2M0) — у 2 пациенток.

Оценка психоэмоционального состояния проводилась посредством сбора анамнеза (жалобы при расспросе), использования шкал Спилберга–Ханина и Цунга для самооценки депрессии.

Оценка уровня тревожности проводилась по шкале тревоги Спилберга–Ханина (State-Trait Anxiety Inventory — STAI), которая является информативным способом самооценки уровня тревожности в данный момент (реактивная тревожность, как состояние) и личностной тревожности (как устойчивая характеристика человека) [18]. Оценка депрессии проводилась по шкале Цунга, которая обладает высокой чувствительностью и специфичностью для самооценки депрессии, при этом позволяя оценить степень депрессивного расстройства у пациентов, и используется для скрининга депрессии [19].

Для исследования состояния метаболизма мозговой ткани выполнялась ПЭТ/КТ с 18F-ФДГ. По степени накопления препарата в ткани головного мозга данный метод позволяет выявить зоны с нормальным метаболизмом, гипо- и гиперметаболизмом, что дает возможность судить о функциональном состоянии разных отделов головного мозга. Статистическая обработка данных проводилась с помощью сравнительного анализа в программе Statistica 10.0 с оценкой непараметрических методов (точный критерий Фишера).

Исследование выполнено с соблюдением принципов Хельсинкской декларации Всемирной медицинской ассоциации с согласия Этического комитета ФГБУ «Национальный медицинский исследовательский центр им. В.А. Алмазова» Минздрава России (заключение от 31.10.2019).

Всем пациенткам объяснили цель исследования, и все они дали информированное согласие.

РЕЗУЛЬТАТЫ

По результатам анкетирования с помощью шкал, у 20 из 28 (71 %) пациенток выявлен повышенный уровень тревоги и у 18 из 28 (64 %) — признаки депрессии. У 10 (36 %) пациенток определяется сочетание тревожных и депрессивных изменений (табл. 1).

Среди пациенток с тревожностью ($n = 20$) у 14 (50 % от всех пациенток и 70 % от пациенток с повышенным уровнем тревожности) определяется гипометаболизм в теменной коре; у 13 (46 % от всех пациенток и 65 % от пациенток с повышенным уровнем тревожности) — в нижней теменной доле (у 9 в обоих полушариях, у 4 в левом полушарии). У 5 пациенток выявляется гипометаболизм в прекунеусе (у 3 справа и у 2 с двух сторон, что составляет 18 % от всех пациенток и 25 % от пациенток с повышенным уровнем тревожности). У 4 пациенток выявлен гипометаболизм в верхней височной извилине (у 3 слева, у 1 билатерально, что составляет 14 % от всех пациенток и 20 % от пациенток с повышенным уровнем тревожности). У 2 пациенток определяется гипометаболизм в префронтальной коре билатерально, что составляет 7 % от всех пациенток и 10 % от пациенток с повышенным уровнем тревожности. У 2 пациенток выявлен гипометаболизм в задней поясной коре, что составляет 7 % от всех пациенток и 10 % от пациенток с повышенным уровнем тревожности (табл. 2).

Среди пациенток с депрессией ($n = 18$) у 13 (46 % от всех пациенток и 72 % от пациенток с депрессией) выявляется гипометаболизм в области теменной коры (у 9 билатерально и у 4 слева), среди них гипометаболизм в нижней теменной доле 11 (у 8 билатерально и у 3 слева, что составляет 39 % от общего числа пациентов и 61 % от пациенток с депрессией). У 6 пациенток определяется гипометаболизм в прекунеусе (у 2 билатерально и у 4 справа), что составляет 21 % от всех пациенток и 33 % от пациенток с депрессией. У 6 пациенток выявлен гипометаболизм в верхней височной извилине (у 4 слева и у 2 билатерально), что составляет 21 % от всех пациенток и 33 % от лиц с депрессией. У 4 пациенток определяется гипометаболизм в префронтальной коре (у 2 справа, у 1 билатерально и у 1 слева), что составляет 14 % от всех пациенток и 22 % от лиц с депрессией. У 3 пациенток выявлен гипометаболизм в задней поясной коре, что составляет 11 % от всех пациенток и 17 % от лиц с депрессией (табл. 3).

Таблица 1. Количество и соотношение пациенток с психоэмоциональными нарушениями

Исследуемая группа пациенток	Тревожность	Депрессия	Сочетание тревожности и депрессии
Кол-во пациенток	20	18	10
% от общего кол-ва	71	64	36

Таблица 2. Зоны гипометаболизма у пациенток с повышенным уровнем тревоги

Зона измененного метаболизма	Кол-во пациенток	% от общего числа пациенток	% от числа пациенток с тревожностью
Теменная кора	14	50	70
Нижняя теменная доля	13	46	65
Прекунеус	5	18	25
Верхняя височная извилина	4	14	20
Префронтальная кора	2	7	10
Задняя поясная кора	2	7	10

Таблица 3. Зоны гипометаболизма у пациенток с депрессией

Зона измененного метаболизма	Кол-во пациенток	% от общего числа пациенток	% от числа пациенток с депрессией
Теменная кора	13	46	72
Нижняя теменная доля	11	39	61
Прекунеус	6	21	33
Верхняя височная извилина	6	21	33
Префронтальная кора	4	14	22
Задняя поясная кора	3	11	17

При сравнении частоты изменений зон метаболизма у пациенток с депрессией и повышенным уровнем тревоги с помощью точного критерия Фишера статистически значимых различий обнаружено не было ($p > 0,05$). Отсутствие различий при сравнении групп пациенток может объясняться малой количественной выборкой.

ОБСУЖДЕНИЕ

По результатам нашей работы следует отметить высокую частоту гипометаболизма теменной коры у пациенток с депрессией (50 %) и тревожностью (46 %), в частности нижней теменной доли: 46 и 39 % соответственно. Нижняя теменная доля представляет собой гетеромодальную зону конвергенции различных нейронных сетей мозга, которая играет центральную роль в реализации ключевых когнитивных операций на разных уровнях иерархии нейронной обработки. Эти когнитивные функции включают в себя процессы более низкого уровня (пространственное внимание) а также процессы более высокого уровня, которые имеют большую значимость у людей, такие как семантическая память и функции социального взаимодействия. Изменения метаболизма данной области головного мозга не являются высокоспецифичными. Гипометаболизм данной области при депрессии и тревожности может отражать нарушение социального функционирования, создавая трудности в понимании и взаимодействии пациента с окружающими.

Гипометаболизм прекунеуса выявлен преимущественно при депрессии (21 % среди всех исследуемых) и в меньшей степени при тревожности (18 %). Прекунеус можно представить как область головного мозга,

обеспечивающую доступ к гиппокампам для пространственной и связанной с ней информацией из теменной коры. Изучена более высокая функциональная связь предклинья с латеральной орбитофронтальной корой у пациенток с депрессией. Это свидетельствует в пользу теории о том, что при депрессии система отказа от вознаграждения в латеральной орбитофронтальной коре имеет относительно усиленное взаимодействие с областями, в которых представлено внутреннее «я», включая предклинья, что может быть связано с низкой самооценкой у пациенток с депрессией.

Еще одной частой находкой является гипометаболизм верхней височной извилины (преимущественно слева) у пациенток с тревожностью (14 %) и депрессией (21 %). Кроме широко известной функции обработки аудиоинформации и участия в восприятии речи данная зона коры головного мозга выполняет анализ социально значимой информации, являясь наряду с нижней теменной долей левой полушария частью «социального мозга» (например, определение направления взгляда, язык тела). Изменение метаболизма данной области при депрессии является распространенной находкой, причиной чего может быть нарушение распознавания социально значимой информации.

Гипометаболизм префронтальной коры (преимущественно билатерально) в нашем исследовании наблюдается у 7 % пациенток с тревожностью и у 14 % с депрессией. Префронтальная кора играет важную роль в работе внимания, восприятии, способности к планированию, целенаправленному поведению, рабочей памяти и исполнительной функции. Нарушения в этой области могут быть причиной развития значительной части симптомов

депрессии. Изменения в функции лобных долей, вероятно, могут лежать в основе депрессии, а также тесно связаны с симптомами БДР, о чем свидетельствуют результаты многочисленных исследований.

Помимо вышеописанных изменений нами был выявлен гипометаболизм в задней поясной коре у пациентов с тревожностью и депрессией (7 и 11 % соответственно). Задняя поясная кора участвует в топографической и топокинетической памяти, т. е. ориентации тела в пространстве. Кроме того, данная зона играет роль в узнавании знакомых лиц и окружения. Задняя поясная кора является частью default mode network (нейронная сеть головного мозга, наиболее активная вне выполнения определенных задач) и принимает участие в работе системы внимания. Данная сеть генерирует медленные волны и синхронизирует различные участки головного мозга (медиальная префронтальная кора, задняя поясная кора, прекунеус, нижняя теменная кора и др.). Предполагается, что нарушение синхронизации между различными отделами default mode network, стабильной генерации медленных волн способно приводить к аффективным нарушениям, особенно к расстройствам тревожного спектра, вследствие возникающей гиперактивности миндалевидного тела [20].

Несмотря на отсутствие значимых корреляций при проведении статистического анализа, результаты текущего исследования согласуются с литературными данными.

ЗАКЛЮЧЕНИЕ

Таким образом, использование методов нейропсихологического тестирования, внимательная оценка жалоб и применение ПЭТ/КТ для оценки метаболизма головного мозга позволяют повысить точность диагностики психоэмоциональных нарушений у пациенток

с постмастэктомическим синдромом. Использование специализированных опросников и изучение метаболизма мозговой ткани дадут возможность диагностировать ранние, доклинические психоэмоциональные нарушения. У значительной части пациенток с ПМЭС выявляются аффективные расстройства. Лидирующие позиции по распространенности занимают депрессия и тревожность. У большинства пациенток с психоэмоциональными нарушениями выявляются характерные изменения метаболизма головного мозга. Данный результат открывает возможность для ранней объективизированной диагностики психоэмоциональных нарушений и представляет несомненный научный интерес для проведения дальнейших исследований. Своевременная и точная диагностика — прямой путь к эффективному лечению.

ДОПОЛНИТЕЛЬНАЯ ИНФОРМАЦИЯ

Источник финансирования. Исследование выполнено при финансовой поддержке Министерства науки и высшего образования Российской Федерации. Грант Минобрнауки РФ 075-15-2020-901 на создание и развитие научных центров мирового уровня (Соглашение № 075-15-2022-301 от 2022 г.).

Конфликт интересов. Авторы заявили об отсутствии конфликта интересов.

Этическая экспертиза. Исследование выполнено с соблюдением принципов Хельсинкской декларации Всемирной медицинской ассоциации с согласия Этического комитета ФГБУ «Национальный медицинский исследовательский центр им. В.А. Алмазова» Минздрава России (заключение от 31.10.2019).

Вклад авторов. Все авторы внесли существенный вклад в проведение исследования и подготовку статьи, прочли и одобрили финальную версию перед публикацией.

СПИСОК ЛИТЕРАТУРЫ

- Lovlace D.L., McDaniel L.R., Golden D. Long-Term Effects of Breast Cancer Surgery, Treatment, and Survivor Care // *J. Midwifery Womens Health*. 2019. Vol. 64, No. 6. P. 713–724. DOI: 10.1111/jmwh.13012.
- Shah C., Arthur D., Riutta J., et al. Breast-cancer related lymphedema: A review of procedure-specific incidence rates, clinical assessment aids, treatment paradigms, and risk reduction // *Breast Journal*. 2012. Vol. 18, No. 4. P. 357–361. DOI: 10.1111/j.1524-4741.2012.01252.x
- Tsaras K., Papathanasiou I.V., Mitsi D., et al. Assessment of Depression and Anxiety in Breast Cancer Patients: Prevalence and Associated Factors // *Asian Pac. J. Cancer Prev*. 2018. Vol. 19, No. 6. P. 1661–1669. DOI: 10.22034/apjcp.2018.19.6.1661
- Yi J.C., Syrjala K.L. Anxiety and Depression in Cancer Survivors // *Med. Clin. North Am*. 2017. Vol. 101, No. 6. P. 1099–1113. DOI: 10.1016/j.mcna.2017.06.005
- Crane T.E., Badger T.A., Sikorskii A., et al. Trajectories of Depression and Anxiety in Latina Breast Cancer Survivors // *Oncol. Nurs. Forum*. 2019. Vol. 46, No. 2. P. 217–227. DOI: 10.1188/19.ONF.217-227
- Gong Y., Tan Q., Qin Q., et al. Prevalence of postmastectomy pain syndrome and associated risk factors: A large single-institution cohort study // *Medicine (Baltimore)*. 2020. Vol. 99, No. 20. Art. e19834. DOI: 10.1097/MD.00000000000019834
- Jensen M.P., Chang H.Y., Lai Y.H., et al. Pain in long-term breast cancer survivors: frequency, severity, and impact // *Pain Med*. 2010. Vol. 11, No. 7. P. 1099–1106. DOI: 10.1111/j.1526-4637.2010.00880.x
- Liu Z., Xu C., Xu Y., et al. Decreased regional homogeneity in insula and cerebellum: A resting-state fMRI study in patients with major depression and subjects at high risk for major depression // *Psychiatry Res*. 2010. Vol. 182, No. 3. P. 211–215. DOI: 10.1016/j.psychres.2010.03.004
- Fitzgerald P.B., Laird A.R., Maller J., Daskalakis Z.J. A meta-analytic study of changes in brain activation in depression // *Hum. Brain Mapp*. 2008. Vol. 29. P. 683–695. DOI: 10.1002/hbm.20426
- Guo W.B., Sun X.L., Liu L., et al. Disrupted regional homogeneity in treatment-resistant depression: A resting-state fMRI study // *Prog. Neuropsychopharmacol. Biol. Psychiatry*. 2011. Vol. 35. P. 1297–1302.

11. Kennedy S.H., Evans K.R., Krüger S., et al. Changes in regional brain glucose metabolism measured with positron emission tomography after paroxetine treatment of major depression // *Am. J. Psychiatry*. 2001. Vol. 158. P. 899–905. DOI: 10.1176/appi.ajp.158.6.899

12. Mayberg H.S., Brannan S.K., Tekell J.L., et al. Regional metabolic effects of fluoxetine in major depression: Serial changes and relationship to clinical response // *Biol. Psychiatry*. 2000. Vol. 48. P. 830–843. DOI: 10.1016/s0006-3223(00)01036-2

13. De Asis J.M., Silbersweig D.A., Pan H., et al. Neuroimaging studies of fronto-limbic dysfunction in geriatric depression // *Clin. Neurosci. Res.* 2003. Vol. 2. P. 324–330. DOI: 10.1016/s1566-2772(03)00009-4

14. Fu C, Zhang H, Xuan A, et al. A combined study of ¹⁸F-FDG PET-CT and fMRI for assessing resting cerebral function in patients with major depressive disorder // *Exp. Ther. Med.* 2018. Vol. 16, No. 3. P. 1873–1881. DOI: 10.3892/etm.2018.6434

15. Horti A.G., Naik R., Foss C.A., et al. PET imaging of microglia by targeting macrophage colony-stimulating factor 1 receptor (CSF1R) // *Proc. Natl. Acad. Sci. U S A.* 2019. Vol. 116, No. 5. P. 1686–1691. DOI: 10.1073/pnas.1812155116

REFERENCES

1. Lovelace DL, McDaniel LR, Golden D. Long-Term Effects of Breast Cancer Surgery, Treatment, and Survivor Care. *J Midwifery Womens Health*. 2019;64(6):713–724. DOI: 10.1111/jmwh.13012.

2. Shah C, Arthur D, Riutta J, et al. Breast-cancer related lymphedema: A review of procedure-specific incidence rates, clinical assessment aids, treatment paradigms, and risk reduction. *Breast Journal*. 2012;18(4):357–361. DOI: 10.1111/j.1524-4741.2012.01252.x

3. Tsaras K, Papathanasiou IV, Mitsi D, et al. Assessment of Depression and Anxiety in Breast Cancer Patients: Prevalence and Associated Factors. *Asian Pac J Cancer Prev*. 2018;19(6):1661–1669. DOI: 10.22034/apjcp.2018.19.6.1661

4. Yi JC, Syrjala KL. Anxiety and Depression in Cancer Survivors. *Med Clin North Am*. 2017;101(6):1099–1113. DOI: 10.1016/j.mcna.2017.06.005

5. Crane TE, Badger TA, Sikorskii A, et al. Trajectories of Depression and Anxiety in Latina Breast Cancer Survivors. *Oncol Nurs Forum*. 2019;46(2):217–227. DOI: 10.1188/19.ONF.217-227

6. Gong Y, Tan Q, Qin Q, et al. Prevalence of postmastectomy pain syndrome and associated risk factors: A large single-institution cohort study. *Medicine (Baltimore)*. 2020;99(20): e19834. DOI: 10.1097/MD.00000000000019834

7. Jensen MP, Chang HY, Lai YH, et al. Pain in long-term breast cancer survivors: frequency, severity, and impact. *Pain Med*. 2010;11(7):1099–1106. DOI: 10.1111/j.1526-4637.2010.00880.x

8. Liu Z, Xu C, Xu Y, et al. Decreased regional homogeneity in insula and cerebellum: A resting-state fMRI study in patients with major depression and subjects at high risk for major depression. *Psychiatry Res*. 2010;182(3):211–215. DOI: 10.1016/j.pscychresns.2010.03.004

9. Fitzgerald PB, Laird AR, Maller J, Daskalakis ZJ. A meta-analytic study of changes in brain activation in depression. *Hum Brain Mapp*. 2008;29:683–695. DOI: 10.1002/hbm.20426

10. Guo WB, Sun XL, Liu L, et al. Disrupted regional homogeneity in treatment-resistant depression: A resting-state fMRI study. *Prog Neuropsychopharmacol Biol Psychiatry*. 2011;35:1297–1302.

11. Kennedy SH, Evans KR, Krüger S, et al. Changes in regional brain glucose metabolism measured with positron emission tomography

16. Li J, Ouyang W. Application of PET Imaging in the Brain Regions of the Emotional Control Loop in Patients with Generalized Anxiety Disorder // *J Healthc Eng*. 2021. Vol. 2021. Art. 4505227. DOI: 10.1155/2021/4505227

17. Wu J.C., Buchsbaum M.S., Hershey T.G., et al. PET in generalized anxiety disorder // *Biol. Psychiatry*. 1991. Vol. 29, No. 12. P. 1181–1199. DOI: 10.1016/0006-3223(91)90326-h

18. Shah N.N., Schwandt M.L., Hobden B., et al. The validity of the state-trait anxiety inventory and the brief scale for anxiety in an inpatient sample with alcohol use disorder // *Addiction*. 2021. Vol. 116, No. 11. P. 3055–3068. DOI: 10.1111/add.15516

19. Passik S.D., Kirsh K.L., Donaghy K.B., et al. An attempt to employ the Zung Self-Rating Depression Scale as a “lab test” to trigger follow-up in ambulatory oncology clinics: criterion validity and detection // *J. Pain Symptom Manage*. 2001. Vol. 21, No. 4. P. 273–281. DOI: 10.1016/s0885-3924(00)00264-5

20. Northoff G., Zilio F. Temporo-spatial Theory of Consciousness (TTC) — Bridging the gap of neuronal activity and phenomenal states // *Behav. Brain Res*. 2022. Vol. 424. Art. 113788. DOI: 10.1016/j.bbr.2022.113788

after paroxetine treatment of major depression. *Am J Psychiatry*. 2001;158:899–905. DOI: 10.1176/appi.ajp.158.6.899

12. Mayberg HS, Brannan SK, Tekell JL, et al. Regional metabolic effects of fluoxetine in major depression: Serial changes and relationship to clinical response. *Biol Psychiatry*. 2000;48:830–843. DOI: 10.1016/s0006-3223(00)01036-2

13. De Asis JM, Silbersweig DA, Pan H, et al. Neuroimaging studies of fronto-limbic dysfunction in geriatric depression. *Clin Neurosci Res*. 2003;2:324–330. DOI: 10.1016/s1566-2772(03)00009-4

14. Fu C, Zhang H, Xuan A, et al. A combined study of ¹⁸F-FDG PET-CT and fMRI for assessing resting cerebral function in patients with major depressive disorder. *Exp Ther Med*. 2018;16(3):1873–1881. DOI: 10.3892/etm.2018.6434

15. Horti AG, Naik R, Foss CA, et al. PET imaging of microglia by targeting macrophage colony-stimulating factor 1 receptor (CSF1R). *Proc Natl Acad Sci USA*. 2019;116(5):1686–1691. DOI: 10.1073/pnas.1812155116

16. Li J, Ouyang W. Application of PET Imaging in the Brain Regions of the Emotional Control Loop in Patients with Generalized Anxiety Disorder. *J Healthc Eng*. 2021;2021:4505227. DOI: 10.1155/2021/4505227

17. Wu JC, Buchsbaum MS, Hershey TG, et al. PET in generalized anxiety disorder. *Biol Psychiatry*. 1991;29(12):1181–1199. DOI: 10.1016/0006-3223(91)90326-h

18. Shah NN, Schwandt ML, Hobden B, et al. The validity of the state-trait anxiety inventory and the brief scale for anxiety in an inpatient sample with alcohol use disorder. *Addiction*. 2021;116(11):3055–3068. DOI: 10.1111/add.15516

19. Passik SD, Kirsh KL, Donaghy KB, et al. An attempt to employ the Zung Self-Rating Depression Scale as a “lab test” to trigger follow-up in ambulatory oncology clinics: criterion validity and detection. *J Pain Symptom Manage*. 2001;21(4):273–281. DOI: 10.1016/s0885-3924(00)00264-5

20. Northoff G, Zilio F. Temporo-spatial Theory of Consciousness (TTC) — Bridging the gap of neuronal activity and phenomenal states. *Behavioural Brain Research*. 2022;424:113788. DOI: 10.1016/j.bbr.2022.113788

ОБ АВТОРАХ

***Альбина Мансуровна Маханова**, младший научный сотрудник; адрес: Россия, 197341, г. Санкт-Петербург, ул. Акkuratова, д. 2; ORCID: <https://orcid.org/0000-0003-3188-1886>; Scopus Author ID: 57423725500; ResearcherId: GRX-3020-2022; eLibrary SPIN: 5451-6934; Author ID: 1108199; e-mail: a.mahanova.a@mail.ru

Мария Львовна Поспелова, докт. мед. наук, профессор; ORCID: <https://orcid.org/0000-0003-3553-6537>; Scopus Author ID: 57202465838; eLibrary SPIN: 1835-0074; Author ID: 650965; ResearcherId: ABI-4863-2020; e-mail: pospelovaml@mail.ru

Дарья Викторовна Рыжкова, докт. мед. наук, профессор; ORCID: <https://orcid.org/0000-0002-7086-9153>; Scopus Author ID: 6602541507; eLibrary SPIN: 7567-6920; Author ID: 424778; ResearcherId: C-5262-2018; e-mail: d_ryjkova@mail.ru

Татьяна Михайловна Алексеева, докт. мед. наук, профессор; ORCID: <https://orcid.org/0000-0002-4441-1165>; Scopus Author ID: 57200808136; eLibrary SPIN: 3219-2846; Author ID: 648630; ResearcherId: S-88062017; e-mail: atmspb@mail.ru

Ольга Владимировна Фионик, докт. мед. наук, профессор; ORCID: <https://orcid.org/0000-0002-9730-1226>; Scopus Author ID: 6503989626; eLibrary SPIN: 8133-4875; Author ID: 168829; e-mail: fvolga@mail.ru

Варвара Валерьевна Красникова, младший научный сотрудник; ORCID: <https://orcid.org/0000-0002-3261-8812>; Scopus Author ID: 57189012524; eLibrary SPIN: 2870-8678; Author ID: 1077706; ResearcherId: ABI-5158-2020; e-mail: varya.krasnikova.93@mail.ru

Самвел Николаевич Тонян, аспирант кафедры неврологии и психиатрии; ORCID: <https://orcid.org/0000-0002-7475-1873>; ResearcherId: GRX-5113-2022, e-mail: samvelium@gmail.com

Александра Эрнстовна Николаева, лаборант-исследователь; ORCID: <https://orcid.org/0000-0002-4550-1883>; eLibrary SPIN: 4103-9192; Author ID: 1014779; ResearcherId: GRX-9922-2022; e-mail: shura.nicolaeva@yandex

Татьяна Александровна Буккиева, аспирант 3 года кафедры лучевой диагностики; ORCID: <https://orcid.org/0000-0002-6779-0241>; Scopus Author ID: 57210339683; eLibrary SPIN: 5833-3305; Author ID: 1076926; ResearcherId: ABI-5143-2020; e-mail: tanya-book25@mail.ru

Егор Алексеевич Мокин, ординатор кафедры неврологии и психиатрии; ORCID: <https://orcid.org/0000-0002-8080-9955>; Scopus Author ID: 57207300715; eLibrary SPIN: 6105-7916; Author ID: 1164159; ResearcherId: GRX-6715-2022; e-mail: mokinegor49@gmail.com

Марк Сергеевич Войнов, студент 5 курса; ORCID: <https://orcid.org/0000-0002-5765-4289>; ResearcherId: GRS-9470-2022; e-mail: voynov.ms@gmail.com

Матвей Игоревич Лаптев, студент 3 курса; ORCID: <https://orcid.org/0000-0002-6749-4661>; ResearcherId: GRX-0569-2022; e-mail: matveylaptev2002@gmail.com

Екатерина Эдуардовна Вялых, студент 4 курса; ORCID: <https://orcid.org/0000-0002-8185-9807>; ResearcherId: GRX-2816-2022; e-mail: katya071201@gmail.com

AUTHORS' INFO

***Albina M. Makhanova**, M.D., junior research fellow; address: 2, Akkuratova str., Saint Petersburg, 197341, Russia; ORCID: <https://orcid.org/0000-0003-3188-1886>; Scopus Author ID: 57423725500; ResearcherId: GRX-3020-2022; eLibrary SPIN: 5451-6934; Author ID: 1108199; e-mail: a.mahanova.a@mail.ru

Maria L. Pospelova, M.D., D.Sc (Medicine), Professor; ORCID: <https://orcid.org/0000-0003-3553-6537>; Scopus Author ID: 57202465838; eLibrary SPIN: 1835-0074; Author ID: 650965; ResearcherId: ABI-4863-2020; e-mail: pospelovaml@mail.ru

Daria V. Ryzhkova, M.D., D.Sc (Medicine), Professor; ORCID: <https://orcid.org/0000-0002-7086-9153>; Scopus Author ID: 6602541507; eLibrary SPIN: 7567-6920; Author ID: 424778; ResearcherId: C-5262-2018; e-mail: d_ryjkova@mail.ru

Tatiana M. Alexeeva, M.D., D.Sc (Medicine), Professor; ORCID: <https://orcid.org/0000-0002-4441-1165>; Scopus Author ID: 57200808136; eLibrary SPIN: 3219-2846; Author ID: 648630; ResearcherId: S-88062017; e-mail: atmspb@mail.ru

Olga V. Fionik, M.D., D.Sc (Medicine), Professor; ORCID: <https://orcid.org/0000-0002-9730-1226>; Scopus Author ID: 6503989626; eLibrary SPIN: 8133-4875; Author ID: 168829; e-mail: fvolga@mail.ru

Varvara V. Krasnikova, M.D., junior research fellow; ORCID: <https://orcid.org/0000-0002-3261-8812>; Scopus Author ID: 57189012524; eLibrary SPIN: 2870-8678; Author ID: 1077706; ResearcherId: ABI-5158-2020; e-mail: varya.krasnikova.93@mail.ru

Samwel N. Tonyan, M.D., Postgraduate Student, Neurology and Psychiatry Department; ORCID: <https://orcid.org/0000-0002-7475-1873>; ResearcherId: GRX-5113-2022, e-mail: samvelium@gmail.com

Alexandra E. Nikolaeva, M.D., laboratory assistant-researcher; ORCID: <https://orcid.org/0000-0002-4550-1883>; eLibrary SPIN: 4103-9192; Author ID: 1014779; ResearcherId: GRX-9922-2022; e-mail: shura.nicolaeva@yandex

Tatyana A. Bukkieva, M.D., Postgraduate Student 3 years of the Radiation Diagnostics Dep.; ORCID: <https://orcid.org/0000-0002-6779-0241>; Scopus Author ID: 57210339683; eLibrary SPIN: 5833-3305; Author ID: 1076926; ResearcherId: ABI-5143-2020; e-mail: tanya-book25@mail.ru

Egor A. Mokin, M.D., intern at the Neurology and Psychiatry Department; ORCID: <https://orcid.org/0000-0002-8080-9955>; Scopus Author ID: 57207300715; eLibrary SPIN: 6105-7916; Author ID: 1164159; ResearcherId: GRX-6715-2022; e-mail: mokinegor49@gmail.com

Mark S. Voynov, M.D., 5th year student; ORCID: <https://orcid.org/0000-0002-5765-4289>; ResearcherId: GRS-9470-2022; e-mail: voynov.ms@gmail.com

Matvey I. Laptev, M.D., 3rd year student; ORCID: <https://orcid.org/0000-0002-6749-4661>; ResearcherId: GRX-0569-2022; e-mail: matveylaptev2002@gmail.com

Ekaterina E. Vyalykh, M.D., 4th year student; ORCID: <https://orcid.org/0000-0002-8185-9807>; ResearcherId: GRX-2816-2022; e-mail: katya071201@gmail.com

* Автор, ответственный за переписку / Corresponding author

УДК 616.831-009.24

DOI: <https://doi.org/10.17816/rmmar111881>

Научная статья

Острые симптоматические эпилептические приступы и эпилепсия при острых нарушениях мозгового кровообращения

М.Ю. Прокудин¹, О.В. Тихомирова², С.Н. Базилевич¹, Д.Е. Дыскин¹, Н.В. Цыган^{1, 3},
А.М. Моисеева¹, С.С. Прокудина⁴

¹ Военно-медицинская академия, Санкт-Петербург, Россия;

² Всероссийский центр экстренной и радиационной медицины им. А.М. Никифорова, Санкт-Петербург, Россия;

³ Петербургский институт ядерной физики им. Б.П. Константинова Национального исследовательского центра «Курчатовский институт», Гатчина, Ленинградская область, Россия;

⁴ Городская поликлиника № 43, Санкт-Петербург, Россия

Острые симптоматические эпилептические приступы развиваются в течение 7 дней после дебюта острого нарушения мозгового кровообращения. Они возникают в 6,3 % случаев при мозговых инсультах: при ишемических инсультах — 4,2 %; при наличии геморрагической трансформации — 12,5 %; при внутримозговых кровоизлияниях — 16,2 % случаев. Совокупный риск возникновения неспровоцированного эпилептического приступа после первого острого симптоматического приступа при последующем наблюдении в течение 10 лет составляет 18,7 %. При остром симптоматическом эпилептическом приступе вторичная профилактика противоэпилептическими препаратами в целом не должна проводиться. Если такая терапия назначена после однократного острого симптоматического приступа, она должна быть прекращена после острой фазы заболевания. Риск повторения неспровоцированных эпилептических приступов после однократного неспровоцированного приступа при последующем наблюдении в течение 10 лет после острого нарушения мозгового кровообращения составляет 71,5 %. В данном случае обоснован диагноз «эпилепсия» и показано назначение противоэпилептических препаратов. Частота развития эпилепсии при острых нарушениях мозгового кровообращения по ишемическому или геморрагическому типу в анамнезе тождественна и составляет 10–12 %. Выбор группы противоэпилептических препаратов должен основываться на клинических рекомендациях для пациентов с фокальными формами эпилепсии. Должны быть сведены к минимуму фармакокинетические взаимодействия между противоэпилептическими препаратами и оральными антикоагулянтами, антиагрегантами, антигипертензивными препаратами и другими ксенобиотиками. Следует также избегать противоэпилептических препаратов, индуцирующих или ингибирующих микросомальные ферменты печени.

Ключевые слова: неспровоцированные эпилептические приступы; острое нарушение мозгового кровообращения; острые симптоматические эпилептические приступы; терапия противоэпилептическими препаратами; тромболизис; церебральный венозный тромбоз; эпилепсия.

Как цитировать:

Прокудин М.Ю., Тихомирова О.В., Базилевич С.Н., Дыскин Д.Е., Цыган Н.В., Моисеева А.М., Прокудина С.С. Острые симптоматические эпилептические приступы и эпилепсия при острых нарушениях мозгового кровообращения. 2022. Т. 41. № 4. С. 407–413. DOI: <https://doi.org/10.17816/rmmar111881>

DOI: <https://doi.org/10.17816/rmmar111881>

Research Article

Acute symptomatic epileptic seizures and epilepsy after stroke

Mikhail Yu. Prokudin¹, Olga V. Tikhomirova², Sergey N. Bazilevich¹, Dmitriy E. Dyskin¹, Nikolay V. Tsygan^{1, 3}, Anna M. Moiseeva¹, Svetlana S. Prokudina⁴

¹ Military Medical Academy, Saint Petersburg, Russia;

² Nikiforov All-Russian Center of Emergency and Radiation Medicine, Saint Petersburg, Russia;

³ B.P. Konstantinov Petersburg Nuclear Physics Institute, National Research Centre "Kurchatov Institute", Gatchina, Leningrad region, Russia;

⁴ City polyclinic No. 43, Saint Petersburg, Russia

Acute symptomatic epileptic seizures occur within 7 days after the stroke onset. Acute symptomatic epileptic seizures occur in 6.3% of stroke cases: ischemic stroke — 4.2%, cerebral infarction with hemorrhagic transformation — 12.5%, intracerebral hemorrhage — 16.2%. Cumulative risk of subsequent unprovoked epileptic seizure after the first acute symptomatic seizure at follow-up for 10 years is 18.7%. In acute symptomatic epileptic seizure secondary prevention with antiepileptic drugs usually is not indicated. If antiepileptic drug treatment is initiated after a single acute symptomatic seizure, it should be discontinued after the acute period of the disease. The 10-years risk of subsequent unprovoked epileptic seizures after the single unprovoked epileptic seizure in stroke patients is 71.5%. In this situation the epilepsy diagnosis is reasonable and antiepileptic drug treatment should be initiated. The incidence of epilepsy after acute ischemic or hemorrhagic stroke is identical — 10–12%. The choice of the group of antiepileptic drugs should be based on clinical guidelines for patients with focal forms of epilepsy. Pharmacokinetic interactions between antiepileptic drugs and oral anticoagulants, antiplatelet agents, antihypertensive drugs, and other xenobiotics should be minimized. Thus antiepileptic drugs that induce or inhibit microsomal liver enzymes should also be avoided.

Keywords: acute symptomatic epileptic seizures; antiepileptic drug treatment; cerebral venous thrombosis; epilepsy; stroke; thrombolysis; unprovoked epileptic seizures.

To cite this article:

Prokudin MYu, Tikhomirova OV, Bazilevich SN, Dyskin DE, Tsygan NV, Moiseeva AM, Prokudina SS. Acute symptomatic epileptic seizures and epilepsy after stroke. *Russian Military Medical Academy Reports*. 2022;41(4):407–413. DOI: <https://doi.org/10.17816/rmmar111881>

Received: 12.10.2022

Accepted: 18.10.2022

Published: 17.11.2022

Практикующему неврологу следует различать острые симптоматические эпилептические приступы (ОСЭП) и неспровоцированные эпилептические приступы, так как прогноз и тактика ведения пациентов различаются в зависимости от вышеперечисленных видов приступов.

ОСЭП имеют различную природу и возникают в тесной временной связи с острым повреждением центральной нервной системы (ЦНС) вследствие нарушения обмена веществ, воздействия токсических, инфекционных и воспалительных факторов и структурных повреждений головного мозга. Необходимо учитывать, что ОСЭП могут возникать при черепно-мозговых травмах, инфекционных заболеваниях ЦНС, обострении рассеянного склероза, метаболических нарушениях, гипоксическом поражении ЦНС, алкогольной интоксикации, абстиненции (в течение 7–48 ч после прекращения употребления алкоголя) [1]. Таким образом, развитие эпилептического приступа требует поиска его возможных причин, в том числе неотложных состояний. ОСЭП развивается в течение 7 дней после дебюта острого нарушения мозгового кровообращения [1]. Проведение структурной нейровизуализации для исключения острой церебральной патологии у взрослых пациентов с впервые возникшим эпилептическим припадком является обязательным [2].

По литературным данным, при мозговых инсультах ОСЭП возникают в 6,3 % случаев (при ишемическом инсульте — 4,2 %, геморрагической трансформации — 12,5 %, внутримозговых кровоизлияниях — 16,2 %). Риск ОСЭП повышают внутримозговое кровоизлияние (отношение шансов (ОШ) 7,2; 95 % доверительный интервал (ДИ) 3,5–14,9); вовлечение коры головного

мозга при внутримозговых кровоизлияниях (ОШ 6,0; 95 % ДИ 1,8–20,8) и ишемических инсультах (ОШ 3,1; 95 % ДИ 1,3–7,8); ишемический инсульт с геморрагической трансформацией (ОШ 2,7; 95 % ДИ 0,8–9,6) [3]. Клинический пример — рис. 1.

Повышается частота развития ОСЭП при нарастании тяжести по шкале инсульта Национальных институтов здоровья (NIHSS): 0,6 % при 1–2 баллах, 7 % при более чем 31 балле по шкале NIHSS [4].

ОСЭП развиваются в 34 % случаев церебральных венозных тромбозов [5], что является «красным флагом» для клинициста. Прогностическими факторами, повышающими риск развития ОСЭП при церебральных венозных тромбозах, являются: внутримозговое кровоизлияние (скорректированное ОШ 4,1; 95 % ДИ 3,0–5,5); отек головного мозга или инфаркт мозга без внутримозгового кровоизлияния (скорректированное ОШ 2,8; 95 % ДИ 2,0–4,0); тромбоз верхнего сагиттального синуса (скорректированное ОШ 2,0; 95 % ДИ 1,5–2,6); очаговый неврологический дефицит (скорректированное ОШ 1,9; 95 % ДИ 1,4–2,6); субарахноидальное кровоизлияние (скорректированное ОШ 1,6; 95 % ДИ 1,1–2,5). Хотя, как показывает клиническая практика, даже при отсутствии очаговой неврологической симптоматики причиной ОСЭП может являться венозный тромбоз, что демонстрирует клинический пример (рис. 2).

В соответствии с методическими рекомендациями основными базовыми принципами реперфузии при ишемическом инсульте являются восстановление и поддержание системной гемодинамики, а также использование реканализирующих технологий [6]. При анализе

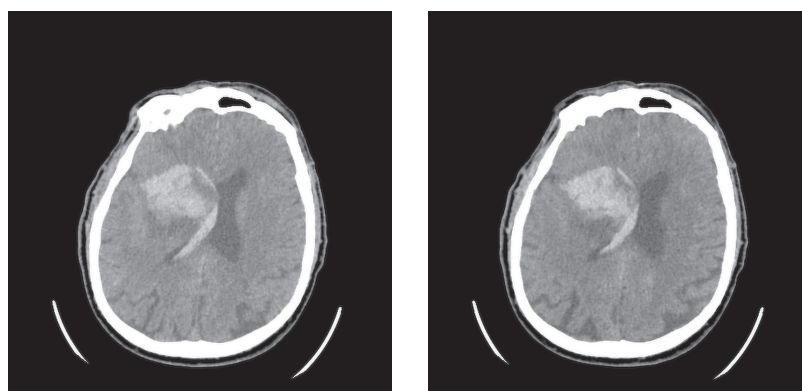


Рис. 1. Компьютерная томография головы. В базальных ядрах правого полушария визуализируется зона ишемических изменений (размерами 5,2 × 4,9 см) с наличием зоны гиперденсных (геморрагических) изменений (плотностью +60НУ – кровь), занимающей более 30 % зоны ишемии, с прорывом крови в правый боковой, III, IV и левый боковой (небольшое количество в области тела и заднего рога) желудочки. Небольшое количество крови в бороздах теменной области с обеих сторон. Пациент Д., 72 года, госпитализирован в неврологический стационар ввиду внезапно развившейся слабости в левой руке и ноге. При осмотре неврологом, по результатам компьютерной томографии головы диагностировано острое нарушение мозгового кровообращения по ишемическому типу кардиоэмболического генеза в бассейне правой средней мозговой артерии (тромбоз М1 сегмента). Проведена системная тромболитическая терапия, локальная эндоваскулярная трансартериальная тромбэкстракция из сегмента М1 правой средней мозговой артерии и сегмента А2 правой передней мозговой артерии. В первые сутки после дебюта инсульта у пациента развился однократный билатеральный тонико-клонический приступ. По результатам компьютерной томографии головы — геморрагическая трансформация (паренхиматозная гематома 2-го типа — внутримозговая гематома в базальных ядрах правого полушария с прорывом крови в вентрикулярную систему, субарахноидальное кровоизлияние)

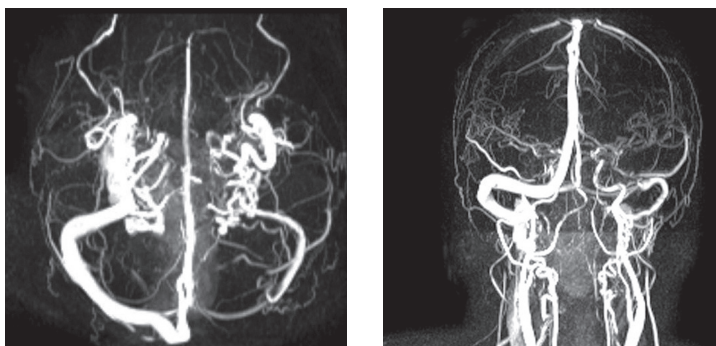


Рис. 2. Пациентка М., 51 год. Магнитно-резонансная венография головного мозга: магнитно-резонансные признаки снижения тока крови по левому поперечному синусу, нельзя исключить наличие тромботических масс. Магнитно-резонансная картина асимметрии поперечных, сигмовидных синусов и яремных вен (D > S). Анамнез заболевания. На фоне полного благополучия у пациентки развился билатеральный тонико-клонический приступ, сопровождавшийся прикусом языка, непроизвольным мочеиспусканием. Была госпитализирована в неврологический стационар, диагностирован судорожный эпилептический статус, который был купирован внутривенным введением диазепама и вальпроевой кислоты. В последующем в неврологическом статусе рассеянная неврологическая симптоматика, постприступная спутанность сознания (дезориентация во времени, месте, собственной личности, которая сохранялась в течение одного часа). Были выполнены компьютерная томография и компьютерно-томографическая ангиография головного мозга: компьютерно-томографических данных за наличие патологических образований, участков кровоизлияний, ишемии в веществе головного мозга, артериовенозных мальформаций, аневризматических расширений сосудов головного мозга не выявлено. С учетом данных анамнеза и клинической картины, повышения уровня D-димера в плазме крови до 3300 нг/мл, проводился дальнейший диагностический поиск. По результатам магнитно-резонансной венографии диагностирован тромбоз венозного синуса без формирования инфаркта головного мозга

большой группы пациентов ($n = 135117$) было показано, что при проведении тромболизиса частота развития ОСЭП (1,5 %) не отличается от группы пациентов с отсутствием реперфузионной терапии (1,8 %). Тромболитическая терапия в сочетании с механической тромбэктомией также не ассоциируется с более высоким риском развития ОСЭП (1,7 %) [7].

Совокупный риск повторения неспровоцированного эпилептического приступа после первого ОСЭП приступа при последующем наблюдении в течение 10 лет составляет 18,7 % [8]. Таким образом, риски повторения неспровоцированного эпилептического приступа после ОСЭП невысокие и составляют менее 60 %, что не позволяет ставить диагноз «эпилепсия».

Исходя из этого следует рассмотреть практический вопрос: показано ли назначение вторичной профилактики противоэпилептическими препаратами (после ОСЭП при острых нарушениях мозгового кровообращения (ОНМК) по ишемическому или геморрагическому типу) с целью уменьшения риска повторного ОСЭП? Клинические рандомизированные исследования на эту тему отсутствуют.

В соответствии с рекомендациями Europe Stroke Organization (2017 г.) риск повторения ОСЭП после его первого случая низкий. Вторичная профилактика противоэпилептическими препаратами в целом не должна проводиться. Если противосудорожная терапия назначена после однократного ОСЭП, она должна быть прекращена после острой фазы заболевания.

Совершенно иная ситуация при развитии неспровоцированного эпилептического приступа после перенесенного острого нарушения мозгового кровообращения

(ОНМК). Риск повторения неспровоцированных приступов после однократного неспровоцированного приступа при последующем наблюдении в течение 10 лет после ОНМК составляет 71,5 % (95 % ДИ 59,7–81,9) [8]. Таким образом, это соответствует практическому клиническому определению эпилепсии. Время возникновения единственного эпилептического приступа для постановки диагноза «эпилепсия» должно составлять не менее чем 1 мес после инсульта [9]. В соответствии с клиническими рекомендациями (Эпилепсия и эпилептический статус у взрослых и детей) поздние приступы (возникшие после 7 сут с момента инсульта) считают проявлением приобретенной предрасположенности головного мозга к возникновению эпилептических приступов, т. е. проявлением постинсультной эпилепсии [10].

Согласно практическому определению Международной противоэпилептической лиги, эпилепсия — это заболевание головного мозга, соответствующее любому из следующих состояний:

1. Не менее двух неспровоцированных (или рефлекторных) эпилептических приступов с интервалом более 24 ч.
2. Один неспровоцированный (или рефлекторный) эпилептический приступ и вероятность повторных приступов, соответствующая общему риску рецидива (≥ 60 %) после двух неспровоцированных эпилептических приступов в следующие 10 лет.

3. Диагноз эпилептического синдрома.

В данном случае показано назначение противоэпилептических препаратов [9].

Частота развития эпилепсии при ОНМК по ишемическому или геморрагическому типу в анамнезе тождественна

и составляет 10–12 % [11]. Наиболее значимыми этиологическими факторами во всех регионах Российской Федерации выступают травмы головы, инсульт, опухоль головного мозга, перинатальная патология и инфекционные заболевания [12]. К выявляемым по данным нейровизуализации факторам развития эпилепсии при ОНМК можно отнести следующие: вовлечение коры (при этом подкорковая, субтенториальная локализация не увеличивает риск эпилепсии); ОНМК в бассейне сонной и средней мозговой артерий; большой объем поражения вещества головного мозга (объем более 70 мл повышает риск развития эпилепсии в 4 раза) [13]. Возможные патогенетические причины, лежащие в основе развития эпилептических приступов у пациентов с ОНМК, выявленные с помощью различных методик структурной и функциональной нейровизуализации, представлены в работе сотрудников кафедры нервных болезней Военно-медицинской академии имени С.М. Кирова [2].

Выбор противоэпилептических препаратов должен основываться на клинических рекомендациях для пациентов с фокальными формами эпилепсии [10]. Однако следует избегать назначения индукторов микросомальных ферментов печени (карбамазепина, фенobarбитала, бензонала, фенитоина и др.). Исключение индукторов микросомальных ферментов печени, таких как карбамазепин и фенитоин, приводит к значимому улучшению биологических маркеров сосудистого риска, а именно снижению уровня общего холестерина ($-24,8$ мг/дл, $p < 0,0001$), липопротеидов низкой плотности ($-19,9$ мг/дл, $p < 0,0001$), триглицеридов ($-47,1$ мг/дл, $p < 0,0001$), С-реактивного белка ($-31,4$ %, $p = 0,027$), гомоцистеина ($-1,7$ мкмоль/л, $p = 0,005$) [14]. При выборе группы препаратов следует учитывать наличие сопутствующих

заболеваний у пациентов с ОНМК. Должны быть сведены к минимуму фармакокинетические взаимодействия между противоэпилептическими препаратами и оральными антикоагулянтами, антиагрегантами, антигипертензивными препаратами и другими ксенобиотиками. Также следует избегать противоэпилептических препаратов, индуцирующих или ингибирующих микросомальные ферменты печени.

ЗАКЛЮЧЕНИЕ

Таким образом, при развитии эпилептического приступа в первую очередь следует исключать острые неврологические заболевания и травмы, осуществлять соответствующий диагностический поиск. Однократный неспровоцированный эпилептический приступ при факте ОНМК в анамнезе является основанием для постановки диагноза «эпилепсия» и начала терапии противоэпилептическими препаратами. При выборе группы противоэпилептических препаратов следует учитывать фокальную форму эпилепсии, коморбидность пациента и возможное фармакокинетическое взаимодействие с препаратами других групп.

ДОПОЛНИТЕЛЬНАЯ ИНФОРМАЦИЯ

Источник финансирования. Финансирование данной работы не проводилось.

Конфликт интересов. Авторы декларируют отсутствие явных и потенциальных конфликтов интересов, связанных с публикацией настоящей статьи.

Вклад авторов. Все авторы внесли существенный вклад в проведение исследования и подготовку статьи, прочли и одобрили финальную версию перед публикацией.

СПИСОК ЛИТЕРАТУРЫ

1. Beghi E., Carpio A., Forsgren L., et al. Recommendation for a definition of acute symptomatic seizure // *Epilepsia*. 2010. Vol. 51, No. 4. P. 671–675. DOI: 10.1111/j.1528-1167.2009.02285.x
2. Базилевич С.Н., Одинак М.М., Дыскин Д.Е., и др. Результаты структурной и функциональной нейровизуализации у пациентов с эпилептическими приступами при цереброваскулярных заболеваниях // *Журнал неврологии и психиатрии им. С.С. Корсакова*. 2008. Т. 108, № S2. С. 33–39.
3. Beghi E., D'Alessandro R., Beretta S., et al. Incidence and predictors of acute symptomatic seizures after stroke // *Neurology*. 2011. Vol. 77, No. 20. P. 1785–1793. DOI: 10.1212/WNL.0b013e3182364878
4. Zöllner J.P., Misselwitz B., Kaps M., et al. National Institutes of Health Stroke Scale (NIHSS) on admission predicts acute symptomatic seizure risk in ischemic stroke: a population-based study involving 135,117 cases // *Sci. Rep.* 2020. Vol. 10, No. 1. P. 3779. DOI: 10.1038/s41598-020-60628-9
5. Lindgren E., Silvis S.M., Hiltunen S., et al. Acute symptomatic seizures in cerebral venous thrombosis // *Neurology*. 2020. Vol. 95, No. 12. P. e1706–e1715. DOI: 10.1212/WNL.0000000000010577
6. Шамалов Н.А., Хасанова Д.Р., Стаховская Л.В., и др. Реперфузионная терапия ишемического инсульта. Клинический протокол. М.: МЕДпресс-информ, 2019. 80 с.
7. Zöllner J.P., Misselwitz B., Mauroschat T., et al. Intravenous thrombolysis or mechanical thrombectomy do not increase risk of acute symptomatic seizures in patients with ischemic stroke // *Sci. Rep.* 2020. Vol. 10. P. 21083. DOI: 10.1038/s41598-020-78012-y
8. Hesdorffer D.C., Benn E.K.T., Cascino G.D., Hauser W.A. Is a first acute symptomatic seizure epilepsy? Mortality and risk for recurrent seizure // *Epilepsia*. 2009. Vol. 50, No. 5. P. 1102–1108. DOI: 10.1111/j.1528-1167.2008.01945.x
9. Fisher R.S., Acevedo C., Arzimanoglou A., et al. ILAE official report: a practical clinical definition of epilepsy // *Epilepsia*. 2014. Vol. 55, No. 4. P. 475–482. DOI: 10.1111/epi.12550
10. Айвазян С.О., Аюкигитов П.Г., Алферова В.В., и др. Клинические рекомендации. Эпилепсия и эпилептический статус у взрослых и детей. Министерство здравоохранения Российской Федерации. 2022 г. Режим доступа: <https://sudact.ru/law/klinicheskie-rekomendatsii-epilepsii-i-epilepticheskii-status-u/> (дата обращения 10.10.2022).

11. Holtkamp M., Beghi E., Benninger F., et al. European Stroke Organization guidelines for the management of post-stroke seizures and epilepsy // *Eur. Stroke J.* 2017. Vol. 2, No. 2. P. 103–115. DOI: 10.1177/2396987317705536

12. Гехт А.Б. Эпидемиология и фармакоэкономические аспекты эпилепсии // *Журнал неврологии и психиатрии им. С.С. Корсакова.* 2005. Т. 105, № 8. С. 63–65.

13. Galovic M., Ferreira-Atuesta C., Abaira L., et al. Seizures and Epilepsy After Stroke: Epidemiology, Biomarkers and Management // *Drugs Aging.* 2021. Vol. 38, No. 4. P. 285–299.

14. Mintzer S., Skidmore C.T., Abidin C.J., et al. Effects of antiepileptic drugs on lipids, homocysteine, and C-reactive protein // *Ann. Neurol.* 2009. Vol. 65, No. 4. P. 448–456. DOI: 10.1002/ana.21615

REFERENCES

1. Beghi E, Carpio A, Forsgren L, et al. Recommendation for a definition of acute symptomatic seizure. *Epilepsia.* 2010;51(4):671–675. DOI: 10.1111/j.1528-1167.2009.02285.x

2. Bazilevich SN, Odinak MM, Dyskin DE, et al. The structural and functional neurovisualization in patients with epileptic seizures in cerebro-vascular diseases. *Zh Nevrol Psikhiatr Im S S Korsakova.* 2008;108(Suppl 2):33–39. (In Russ.)

3. Beghi E, D'Alessandro R, Beretta S, et al. Incidence and predictors of acute symptomatic seizures after stroke. *Neurology.* 2011;77(20):1785–1793. DOI: 10.1212/WNL.0b013e3182364878

4. Zöllner JP, Misselwitz B, Kaps M, et al. National Institutes of Health Stroke Scale (NIHSS) on admission predicts acute symptomatic seizure risk in ischemic stroke: a population-based study involving 135,117 cases. *Sci Rep.* 2020;10(1):3779. DOI: 10.1038/s41598-020-60628-9

5. Lindgren E, Silvis SM, Hiltunen S, et al. Acute symptomatic seizures in cerebral venous thrombosis. *Neurology.* 2020;95(12):e1706–e1715. DOI: 10.1212/WNL.00000000000010577

6. Shamalov NA, Khasanova DR, Stakhovskaya LV, et al. *Reperfusion therapy for ischemic stroke. Clinical protocol.* Moscow: MEDpress-inform Publishing House; 2019. 80 p. (In Russ.)

7. Zöllner JP, Misselwitz B, Mauroschat T, et al. Intravenous thrombolysis or mechanical thrombectomy do not increase risk of acute symptomatic seizures in patients with ischemic stroke. *Sci Rep.* 2020;10:21083. DOI: 10.1038/s41598-020-78012-y

8. Hesdorffer DC, Benn EKT, Cascino GD, Hauser WA. Is a first acute symptomatic seizure epilepsy? Mortality and risk for recurrent seizure. *Epilepsia.* 2009;50(5):1102–1108. DOI: 10.1111/j.1528-1167.2008.01945.x

9. Fisher RS, Acevedo C, Arzimanoglou A, et al. ILAE official report: a practical clinical definition of epilepsy. *Epilepsia.* 2014;55(4):475–482. DOI: 10.1111/epi.12550

10. Ayvazyan SO, Akzhigitov RG, Alferova VV, et al. Clinical recommendations. Epilepsy and status epilepticus in adults and children. Ministry of Health of the Russian Federation. 2022 Available at: <https://sudact.ru/law/klinicheskie-rekomendatsii-epilepsii-i-epilepticheskii-status-u/> (accessed 10.10.2022). (In Russ.)

11. Holtkamp M, Beghi E, Benninger F, et al. European Stroke Organization guidelines for the management of post-stroke seizures and epilepsy. *Eur Stroke J.* 2017;2(2):103–115. DOI: 10.1177/2396987317705536

12. Gekht A.B. Epidemiology and economic aspects of epilepsy. *Zh Nevrol Psikhiatr Im S S Korsakova.* 2005;105(8):63–65. (In Russ.)

13. Galovic M, Ferreira-Atuesta C, Abaira L, et al. Seizures and Epilepsy After Stroke: Epidemiology, Biomarkers and Management. *Drugs Aging.* 2021;38(4):285–299.

14. Mintzer S, Skidmore CT, Abidin CJ, et al. Effects of antiepileptic drugs on lipids, homocysteine, and C-reactive protein. *Ann Neurol.* 2009;65(4):448–456. DOI: 10.1002/ana.21615

ОБ АВТОРАХ

***Михаил Юрьевич Прокудин**, канд. мед. наук;
адрес: 194044, Россия, Санкт-Петербург, ул. Академика Лебедева, д. 6; ORCID: <https://orcid.org/0000-0003-1545-8877>;
eLibrary SPIN: 4021-4432; e-mail: prmihail@mail.ru

Ольга Викторовна Тихомирова, докт. мед. наук;
ORCID: <https://orcid.org/0000-0003-4722-0900>;
eLibrary SPIN: 9427-8541; e-mail: olvitikhomirova@gmail.com

Сергей Николаевич Базилевич, канд. мед. наук, доцент;
ORCID: <https://orcid.org/0000-0002-4248-9321>;
eLibrary SPIN: 9785-0471;
Web of Science Researcher ID: J-1416-2016;
Scopus Author ID: 6505963201; e-mail: basilevich@inbox.ru

AUTHORS' INFO

***Mikhail Yu. Prokudin**, M.D., Ph.D. (Medicine); address: 6, Akademika Lebedeva str., Saint Petersburg, 194044, Russia;
ORCID: <https://orcid.org/0000-0003-1545-8877>;
eLibrary SPIN: 4021-4432; e-mail: prmihail@mail.ru

Olga V. Tikhomirova, M.D., D.Sc. (Medicine);
ORCID: <https://orcid.org/0000-0003-4722-0900>;
eLibrary SPIN: 9427-8541; e-mail: olvitikhomirova@gmail.com

Sergey N. Bazilevich, M.D., Ph.D. (Medicine), Associate Professor;
ORCID: <https://orcid.org/0000-0002-4248-9321>;
eLibrary SPIN: 9785-0471;
Web of Science Researcher ID: J-1416-2016;
Scopus Author ID: 6505963201; e-mail: basilevich@inbox.ru

* Автор, ответственный за переписку / Corresponding author

ОБ АВТОРАХ

Дмитрий Ефимович Дыскин, докт. мед. наук, доцент;
ORCID: <https://orcid.org/0000-0002-2855-2959>;
eLibrary SPIN: 6662-9481;
Web of Science Researcher ID: J-3336-2016;
Scopus Author ID: 6602481680; e-mail: drabovsk@mail.ru

Николай Васильевич Цыган, докт. мед. наук, доцент;
ORCID: <https://orcid.org/0000-0002-5881-2242>;
eLibrary SPIN: 1006-2845;
Web of Science Researcher ID: H-9132-2016;
Scopus Author ID: 37066611200; e-mail: 1860n@mail.ru

Анна Михайловна Моисеева, заведующая кабинетом
нейрофункциональных исследований (видео-ЭЭГ-мониторинг);
eLibrary SPIN: 6908-4802; e-mail: dr.amoiseeva@gmail.com

Светлана Сергеевна Прокудина, врач-невролог;
e-mail: svetlyashok1@mail.ru

AUTHORS' INFO

Dmitriy E. Dyskin, M.D., D.Sc. (Medicine), Associate Professor;
ORCID: <https://orcid.org/0000-0002-2855-2959>;
eLibrary SPIN: 6662-9481;
Web of Science Researcher ID: J-3336-2016;
Scopus Author ID: 6602481680; e-mail: drabovsk@mail.ru

Nikolay V. Tsygan, M.D., D.Sc. (Medicine), Associate Professor;
ORCID: <https://orcid.org/0000-0002-5881-2242>;
eLibrary SPIN: 1006-2845;
Web of Science Researcher ID: H-9132-2016;
Scopus Author ID: 37066611200; e-mail: 1860n@mail.ru

Anna M. Moiseeva, the Head of the Neurofunctional Research
(video-EEG-monitoring) Department; eLibrary SPIN: 6908-4802;
e-mail: dr.amoiseeva@gmail.com

Svetlana S. Prokudina, M.D., neurologist;
e-mail: svetlyashok1@mail.ru

УДК 616-053.9

DOI: <https://doi.org/10.17816/rmmar111855>

Обзорная статья

Мультисенсорные нарушения при нейродегенеративных заболеваниях, связанных с возрастом

И.В. Литвиненко, К.М. Наумов

Военно-медицинская академия, Санкт-Петербург, Россия

Нарушения в работе сенсорных систем (зрение, слух и др.) у лиц пожилого возраста зачастую рассматриваются как естественный процесс изменений организма во времени (пресбиопия, возрастное снижение слуха, пресбиатаксия и пр.) и остаются без коррекции. Однако в настоящее время появляется все больше достоверных данных о связи нарушений в работе сенсорных систем с развитием когнитивных нарушений. С другой стороны, есть данные и о том, что жалобы на работу отдельных сенсорных систем могут быть первыми симптомами развивающегося нейродегенеративного заболевания, которые опережают его клиническую манифестацию на несколько лет. Это позволяет предполагать, что раннее выявление и разработка мероприятий по компенсации и лечению процессов и заболеваний, вызывающих нарушения в работе сенсорных систем позволит как улучшить качество ранней диагностики нейродегенеративных заболеваний, так и отсрочить клиническую манифестацию нейродегенеративных заболеваний. Все это определяет необходимость комплексного подхода к вопросам диагностики у пациентов с жалобами на нарушения зрения, слуха, нарушения равновесия и ходьбы с целью разработки комплекса мероприятий по коррекции и лечению выявленных нарушений и заболеваний.

Ключевые слова: болезнь Альцгеймера; болезнь Паркинсона; когнитивные нарушения; нарушения зрения; нарушения слуха; нарушения стояния и ходьбы; нейродегенеративные заболевания; сенсорные системы.

Как цитировать:

Литвиненко И.В., Наумов К.М. Мультисенсорные нарушения при нейродегенеративных заболеваниях, связанных с возрастом // Известия Российской Военно-медицинской академии. 2022. Т. 41. № 4. С. 415–420. DOI: <https://doi.org/10.17816/rmmar111855>

DOI: <https://doi.org/10.17816/rmmar111855>

Review Article

Multisensory disorders in neurodegenerative diseases related to aging

Igor V. Litvinenko, Konstantin M. Naumov

Russian Military Medical Academy, Saint Petersburg, Russia

Disorders of the sensory systems (vision, hearing, etc.) in the elderly are often considered as a natural process of body changes over time (presbyopia, age-related hearing loss, presbiataxia, etc.) and remain untreated. However, nowadays reliable data show the connection of sensory system disorders with the onset of cognitive impairment. On the other hand there is the evidence that complaints about the functioning of individual sensory systems may be the first symptoms of the developing neurodegenerative disease ahead of its manifestation by several years. This suggests that early detection and development of measures for compensation and treatment of processes and diseases that cause disturbances in the work of sensory systems will both improve the quality of early diagnosis of neurodegenerative diseases and delay the clinical manifestation of neurodegenerative diseases. The data show the necessity of an integrated approach to diagnosis in patients with complaints of visual, hearing, balance and walking disorders in order to develop the set of measures for the correction and treatment of the identified disorders and diseases.

Keywords: Alzheimer's disease; cognitive disorders; hearing impairment; neurodegenerative diseases; Parkinson's disease; sensory systems; standing and walking disorders; visual impairment.

To cite this article:

Litvinenko IV, Naumov KM. Multisensory disorders in neurodegenerative diseases related to aging. *Russian Military Medical Academy Reports*. 2022;41(4):415–420. DOI: <https://doi.org/10.17816/rmmar111855>

Received: 12.10.2022

Accepted: 19.10.2022

Published: 17.11.2022

По мере старения человека возрастает риск развития нейродегенеративных заболеваний, связанных с возрастом. Причем эти заболевания являются весьма распространенными и социально значимыми. Речь идет в первую очередь о болезни Альцгеймера и болезни Паркинсона.

Но часто сами пациенты и их родственники, а порой и врачи, не считают появляющиеся отдельные жалобы и симптомы какими-то знаками или предвестниками развития серьезного заболевания. К сожалению, когда количество переходит в качество и симптомы заболевания становятся явными, эффективность лечения на этой стадии уже низкая. При этом возникающие в организме изменения ускоряют развитие патологических процессов, поскольку резко снижают функциональный резерв головного мозга.

О чем могут свидетельствовать эти симптомы и расстройства, как их выявлять и, самое главное, что мы можем сделать для обеспечения сохранности функционального резерва головного мозга с целью снижения риска и замедления прогрессирования нейродегенеративного заболевания?

В первую очередь речь идет о системах восприятия и поступления информации в центральную нервную систему, или афферентации.

Для эффективного существования мозгу необходимо генерировать единое, связанное восприятие окружающей действительности из электромагнитных волн, колебаний давления, химических молекул, которые формируют физическую основу окружающего нас мира. Для этого в организме имеются рецепторные системы различной модальности — зрительной, слуховой, обонятельной, вкусовой, вестибулярной, поверхностной и глубокой чувствительности, интероцептивной. Эти системы обеспечивают восприятие информации, ее перекодирование и доставку в аналитические центры, в которых проводится их синтез, получивший определение «мультисенсорная интеграция». Именно на основании результатов, получаемых по итогам мультисенсорной интеграции, мозг строит модель внешнего мира и осуществляет свое взаимодействие с ним. Сложность этих интеграционных процессов определяет высокую значимость для конечного результата ошибок, которые могут возникать на любом уровне получения, передачи и обработки информации. Защитные и компенсаторные системы, отвечающие за выявление и коррекцию этих ошибок, еще не до конца выделены, и механизмы их работы не расшифрованы.

Давайте сначала рассмотрим, что меняется в сенсорных системах человека по мере увеличения возраста.

Нарушение зрительно-пространственного восприятия. Зрительный анализатор является сложно организованной системой, несущей основную нагрузку при получении информации об окружающем мире. Первичным уровнем здесь можно считать глаз как орган, воспринимающий электромагнитные волны из окружающего пространства, перекодирующий их посредством химических реакций

в электрические сигналы, направляемые дальше в различные отделы головного мозга. Заболевания и повреждения преломляющих сред глаза (роговица, хрусталик, стекловидное тело), сетчатки и проводящих путей искажают получаемую информацию, повышают нагрузку на центры обработки зрительной информации, способствуя таким образом формированию неправильного восприятия окружающего мира, что отражается на когнитивных функциях [1]. В самых простых вариантах это проявляется ограничением социальной активности пациента из-за возникающих у него проблем с ориентацией в пространстве (особенно в условиях плохой освещенности), получением информации из книг, газет и других источников письменной информации, обучением, выполнением работ, связанных с мелкой моторикой.

С другой стороны, сам патологический процесс может проявляться нарушениями зрения. Так, зрительно-пространственные нарушения при болезни Паркинсона представляют собой одно из частых проявлений заболевания, достигая 57 % встречаемости на развернутых стадиях. Наиболее часто это лицезагагнозия, иллюзорные и галлюцинаторные оптико-пространственные феномены. Данные нарушения в первую очередь связаны с поражением сетчатки, атрофией теменно-затылочной, передней и нижней затылочных извилин. Свой вклад вносит и медикаментозная терапия (холинолитики, агонисты дофаминовых рецепторов) [2]. Помимо этого, само наличие зрительной дисфункции у пациентов с болезнью Паркинсона является фактором, повышающим риск развития деменции [3].

Ряд заболеваний органа зрения, например глаукома, которую в настоящее время ряд исследователей рассматривают как нейродегенеративное заболевание, имеет ряд общих механизмов с болезнью Альцгеймера [4]. Это позволяет предполагать более высокий риск развития этой болезни у пациентов, страдающих глаукомой.

По мере развития зрительных нарушений присоединяются нарушения определения дистанции, работы зрительного, окулоцефалического и других рефлексов, отвечающих за ориентацию в пространстве и оценку положения тела, а также глазодвигательные нарушения. Поражение высших центров обработки зрительной информации приводит к нарушениям узнавания объектов и их качеств (агнозии), что в настоящее время широко используется в диагностике нейродегенеративных заболеваний [5].

Таким образом, несвоевременное выявление нарушений зрения различного генеза может быть как непосредственной причиной ухудшения когнитивных функций, так и первым клиническим симптомом имеющегося нейродегенеративного заболевания. Это показывает важность своевременного обращения к врачу при возникновении жалоб на нарушения зрения.

За функционирование зрительной системы отвечает в том числе и система глазодвигательных мышц, обеспечивающая сопоставление зрительных осей и реализацию

окулоцефалических рефлексов. Глазодвигательные нарушения приводят не только к нарушению зрительного восприятия, но и к нарушению определения положения тела в пространстве, особенно в вертикальном положении и в движении, что проявляется жалобами на нарушения равновесия и ходьбы, например, у пациентов с болезнью Паркинсона [6]. Глазодвигательная система является сложной анатомо-функциональной системой с обратной связью, что определяет ее высокую чувствительность к различным патологическим процессам, в первую очередь нейродегенеративным. Поэтому ранняя диагностика нарушений точных следящих движений глаз (окулография, айтрекинг) перспективна для пациентов с нарушениями ходьбы с учетом риска развития нейродегенеративных заболеваний [7].

Другой сенсорной системой, важной для формирования когнитивных функций, является слух. Получение информации об окружающем мире через колебания воздуха, передача информации посредством речи определяются данной сенсорной системой. Нарушения слуха с развитием слуховых агнозий, пространственно-слуховых нарушений, нарушений слухового восприятия, тиннитуса резко ограничивают уровень социального благополучия человека. Как и при нарушениях зрения, нарушения слуха могут развиваться вследствие нейродегенеративного заболевания (болезни Альцгеймера, деменции с тельцами Леви) и быть его клиническим проявлением, коррелируя с имеющимися когнитивными нарушениями [8]. С другой стороны, возрастные нарушения слуха, не связанные с нейродегенеративными процессами, можно рассматривать как биомаркер и поддающийся модификации фактор риска развития когнитивных нарушений и деменции [9, 10].

Сочетание нарушений в работе сенсорных систем взаимно отягощает друг друга, способствует скорейшему развитию или утяжелению имеющегося нейродегенеративного процесса. Так, у лиц в возрасте 65 лет и старше без каких-либо сенсорных нарушений, у пожилых людей только с нарушениями слуха или зрения вероятность развития когнитивных нарушений была выше более чем в 2 и 3 раза соответственно. Среди пожилых людей с двойным нарушением чувствительности вероятность когнитивных нарушений увеличилась в 8 раз. Применительно к гендерным различиям у пожилых мужчин с изолированными нарушениями слуха или зрения вероятность развития когнитивных нарушений была выше в 2,8 и 3,9 раза соответственно. Среди пожилых женщин с нарушением слуха или зрения вероятность развития когнитивных нарушений была выше в 2,6 и 3,5 раза соответственно. При поражении двух сенсорных систем вероятность когнитивных нарушений увеличилась в 9 раз среди мужчин и более чем в 7 раз среди женщин [11].

Как упоминалось ранее, одной из первых жалоб у пациентов с нарушениями в работе различных сенсорных систем являются жалобы на нарушения постурального контроля и ходьбы.

Система поддержания равновесия очень сложна и включает в себя многоуровневую систему рефлекторных статических адаптационных механизмов, планирования, реализации и контроля за движениями. Ее работа осуществляется на основании анализа информации, поступающей от проприцептивной, зрительной и вестибулярной систем. Как и в предыдущих случаях, нарушения в ее работе могут возникать как при поражении собственно сенсорных систем, так и высших регуляторных центров, вследствие чего нарушается как планирование движений, так и контроль сверху вниз. Контроль ходьбы осуществляется с помощью множества центров головного мозга, участвующих в когнитивных функциях. В первую очередь это локализуемые в префронтальной коре отделы головного мозга, участвующие в функционировании рабочей памяти, избирательном поддержании внимания, анализа и когнитивной интеграции. Эти исполнительные функции связаны с такими параметрами ходьбы, как скорость, длина шага, время движения ног во время цикла ходьбы.

Когнитивные нарушения различного генеза имеют свои паттерны нарушений ходьбы. Так, у пациентов с болезнью Альцгеймера ее нарушения имеют количественный характер, а у пациентов с другими формами деменции часто проявляются более явные качественные изменения в ходьбе [12]. У пациентов, имеющих когнитивные нарушения в отсутствие нейродегенеративных заболеваний, показана связь снижения скорости обработки информации, вербальных способностей и кратковременной памяти со снижением скорости ходьбы [13]. Ориентировочный срок развития деменции с момента появления нарушений ходьбы составляет около пяти лет [14]. По мере прогрессирования патологического процесса, преимущественно у пациентов с нейродегенеративными заболеваниями, развиваются такие неблагоприятные симптомы, как «застывания» и падения, являющиеся неблагоприятным прогностическим фактором.

Таким образом, развитие симптомов нарушения работы сенсорных систем (снижение зрения, слуха, тиннитус, нарушения системы постурального контроля и ходьбы) является неблагоприятным фактором, способствующим развитию когнитивных нарушений и нейродегенеративных заболеваний. С другой стороны, наличие этих же жалоб в отсутствие заболеваний соответствующих органов и систем может быть ранним признаком начинающегося нейродегенеративного процесса. Поскольку нарушения функционирования сенсорных систем являются в большинстве своем модифицируемыми факторами, важное значение имеют их ранняя диагностика, коррекция и лечение.

В плане диагностики классическим является подход «от простого к сложному». При осмотрах врачами-специалистами (неврологом, офтальмологом, отоларингологом) клиническая оценка дополняется рутинными методами исследования (когнитивное тестирование, оценка остроты зрения, осмотр глазного дна, аудиометрия и т. д.).

Оценка состояния головного мозга осуществляется по данным нейровизуализации (компьютерной и магнитно-резонансной томографии). Для оценки глазного дна используется оптическая когерентная томография. Возможно применение расширенного перечня нейрофизиологических методик — вызванных зрительных и слуховых потенциалов. Большие надежды возлагаются на метод оценки точных следящих движений глаз (айтрекинг), нарушений темпо-ритмовых характеристик ходьбы, постурометрию с помощью специальных аппаратно-программных комплексов.

По результатам проведенного обследования необходимо составить план коррекционных и лечебных мероприятий, который должен включать коррекцию двигательного режима, контроль имеющихся заболеваний (например, сахарного диабета как причины постуральных нарушений и пролиферативной витриоретинопатии, глаукомы как причины нарушений зрения), доступные методы коррекции нарушений зрения и слуха (очковая коррекция, слуховые аппараты). При необходимости возможно протезирование утраченных функций — замена хрусталика при катаракте, ликворное шунтирование при нормотензивной

гидроцефалии, протезирование суставов при артрозах и пр. Параллельно с этим по мере необходимости проводится таргетная терапия для улучшения функций головного мозга (антихолинэстеразные препараты, NMDA-антагонисты, препараты леводопы и пр.) [15, 16].

На настоящее время только комплексный подход к проблеме когнитивных нарушений и нейродегенеративных заболеваний, учитывающий состояние сенсорных систем, может улучшить качество диагностики и лечения, а также способствовать сохранению функциональных резервов головного мозга.

ДОПОЛНИТЕЛЬНАЯ ИНФОРМАЦИЯ

Источник финансирования. Финансирование данной работы не проводилось.

Конфликт интересов. Авторы декларируют отсутствие явных и потенциальных конфликтов интересов, связанных с публикацией настоящей статьи.

Вклад авторов. Все авторы внесли существенный вклад в проведение исследования и подготовку статьи, прочли и одобрили финальную версию перед публикацией.

СПИСОК ЛИТЕРАТУРЫ

1. Наумов К.М., Дынин П.С., Симарев А.Н., и др. Роль нарушений зрительного восприятия в развитии когнитивных расстройств // Вестник Российской Военно-медицинской академии. 2020. № S3. С. 140.
2. Dynin P.S., Naumov K.M., Litvinenko I.V., Alizade M.R. Identification of visual and spatial disorders in Parkinson's disease. In: Neural Networks and Neurotechnologies. Санкт-Петербург: Издательство BBM; 2019. P. 221–225.
3. Zarkali A., McColgan P., Leyland L.A., et al. Visual Dysfunction Predicts Cognitive Impairment and White Matter Degeneration in Parkinson's Disease // *Mov. Disord.* 2021. Vol. 36, No. 5. P. 1191–1202. DOI: 10.1002/mds.28477
4. Mancino R., Martucci A., Cesareo M., et al. Glaucoma and Alzheimer Disease: One Age-Related Neurodegenerative Disease of the Brain // *Curr. Neuropharmacol.* 2018. Vol. 16, No. 7. P. 971–977. DOI: 10.2174/1570159X16666171206144045
5. Shenal B.V., Jackson M.D., Crucian G.P., et al. Finger agnosia in Alzheimer disease // *Cogn. Behav. Neurol.* 2006. Vol. 19, No. 4. P. 202–203. DOI: 10.1097/01.wnn.0000213921.02891.1b
6. Vanegas-Arroyave N., Chen D.F., Lauro P.M., et al. Where Do Parkinson's Disease Patients Look While Walking? // *Mov. Disord.* 2022. Vol. 37, No. 4. P. 864–869. DOI: 10.1002/mds.28917
7. Liu Z., Yang Z., Gu Y., et al. The effectiveness of eye tracking in the diagnosis of cognitive disorders: A systematic review and meta-analysis // *PLoS One.* 2021. Vol. 16, No. 7. Art. E0254059. DOI: 10.1371/journal.pone.0254059
8. Jung J., Bae S.H., Han J.H., et al. Relationship between Hearing Loss and Dementia Differs According to the Underlying Mechanism // *J. Clin. Neurol.* 2021. Vol. 17, No. 2. P. 290–299. DOI: 10.3988/jcn.2021.17.2.290
9. Loughrey D.G., Kelly M.E., Kelley G.A., et al. Association of Age-Related Hearing Loss with Cognitive Function, Cognitive Impairment, and Dementia: A Systematic Review and Meta-analysis // *JAMA Otolaryngol. Head Neck Surg.* 2018. Vol. 144, No. 2. P. 115–126. DOI: 10.1001/jamaoto.2017.2513
10. Johnson J.C.S., Marshall C.R., Weil R.S. Hearing and dementia: from ears to brain. // *Brain.* 2021. Vol. 144, No. 2. P. 391–401. DOI: 10.1093/brain/awaa429
11. Mulrow C.D., Aguilar C., Endicott J.E., et al. Association between hearing impairment and the quality of life of elderly individuals // *J. Am. Geriatr. Soc.* 1990. Vol. 38, No. 1. P. 45–50. DOI: 10.1111/j.1532-5415.1990.tb01595.x
12. Cohen J.A., Verghese J. Gait and dementia // *Handb. Clin. Neurol.* 2019. Vol. 167. P. 419–427. DOI: 10.1016/b978-0-12-804766-8.00022-4
13. Beauchet O., Launay C.P., Fantino B., Annweiler C., Allali G. Episodic memory and executive function impairments in non-demented older adults: which are the respective and combined effects on gait performances? // *Age (Dordr).* 2015. Vol. 37, No. 4. Art. 9812. DOI: 10.1007/s11357-015-9812-y
14. Morley J.E. Gait, Falls, and Dementia // *J. Am. Med. Dir. Assoc.* 2016. Vol. 17, No. 6. P. 467–470. DOI: 10.1016/j.jamda.2016.03.024
15. Литвиненко И.В., Красаков И.В., Бисага Г.Н., и др. Современная концепция патогенеза нейродегенеративных заболеваний и стратегия терапии // Журнал неврологии и психиатрии им. С.С. Корсакова. 2017. Т. 117, № 6–2. С. 3–10. DOI: 10.17116/jnevro2017117623-10
16. Литвиненко И.В., Одинак М.М., Хлыстов Ю.В., и др. Эффективность и безопасность ривастигмина (экселона) при синдроме спутанности сознания в остром периоде ишемического инсульта // Журнал неврологии и психиатрии им. С.С. Корсакова. 2010. Т. 110, № 11–2. С. 36–41.

REFERENCES

1. Naumov KM, Dynin PS, Simarev AN, et al. The role of visual perception disorders in the development of cognitive disorders. *Bulletin of the Russian Military Medical Academy*. 2020;(S3):140. (In Russ.)
2. Dynin PS, Naumov KM, Litvinenko IV, Alizade MR. Identification of visual and spatial disorders in Parkinson's disease. In: *Neural Networks and Neurotechnologies*. Saint Petersburg: BBM Publishing House; 2019. P. 221–225.
3. Zarkali A, McColgan P, Leyland LA, et al. Visual Dysfunction Predicts Cognitive Impairment and White Matter Degeneration in Parkinson's Disease. *Mov Disord*. 2021;36(5):1191–1202. DOI: 10.1002/mds.28477
4. Mancino R, Martucci A, Cesareo M, et al. Glaucoma and Alzheimer Disease: One Age-Related Neurodegenerative Disease of the Brain. *Curr Neuropharmacol*. 2018;16(7):971–977. DOI: 10.2174/1570159X16666171206144045
5. Shenal BV, Jackson MD, Crucian GP, et al. Finger agnosia in Alzheimer disease. *Cogn Behav Neurol*. 2006;19(4):202–203. DOI: 10.1097/01.wnn.0000213921.02891.1b
6. Vanegas-Arroyave N, Chen DF, Lauro PM, et al. Where Do Parkinson's Disease Patients Look While Walking? *Mov Disord*. 2022;37(4):864–869. DOI: 10.1002/mds.28917
7. Liu Z, Yang Z, Gu Y, et al. The effectiveness of eye tracking in the diagnosis of cognitive disorders: A systematic review and meta-analysis. *PLoS One*. 2021;16(7): e0254059. DOI: 10.1371/journal.pone.0254059
8. Jung J, Bae SH, Han JH, et al. Relationship between Hearing Loss and Dementia Differs According to the Underlying Mechanism. *J Clin Neurol*. 2021;17(2):290–299. DOI: 10.3988/jcn.2021.17.2.290
9. Loughrey DG, Kelly ME, Kelley GA, et al. Association of Age-Related Hearing Loss with Cognitive Function, Cognitive Impairment, and Dementia: A Systematic Review and Meta-analysis. *JAMA Otolaryngol Head Neck Surg*. 2018;144(2):115–126. DOI: 10.1001/jamaoto.2017.2513
10. Johnson JCS, Marshall CR, Weil RS. Hearing and dementia: from ears to brain. *Brain*. 2021;144(2):391–401. DOI: 10.1093/brain/awaa429
11. Mulrow CD, Aguilar C, Endicott JE, et al. Association between hearing impairment and the quality of life of elderly individuals. *J Am Geriatr Soc*. 1990;38(1):45–50. DOI: 10.1111/j.1532-5415.1990.tb01595.x
12. Cohen JA, Verghese J. Gait and dementia. *Handb Clin Neurol*. 2019;167:419–427. DOI: 10.1016/b978-0-12-804766-8.00022-4
13. Beauchet O, Launay CP, Fantino B, Annweiler C, Allali G. Episodic memory and executive function impairments in non-demented older adults: which are the respective and combined effects on gait performances? *Age (Dordr)*. 2015;37(4):9812. DOI: 10.1007/s11357-015-9812-y
14. Morley JE. Gait, Falls, and Dementia. *J Am Med Dir Assoc*. 2016;17(6):467–470. DOI: 10.1016/j.jamda.2016.03.024
15. Litvinenko IV, Krasakov IV, Bisaga GN, et al. Modern conception of the pathogenesis of neurodegenerative diseases and therapeutic strategy. *The Korsakov's Journal of Neurology and Psychiatry*. 2017;117(6 Pt 2):3–10. (In Russ.) DOI: 10.17116/jnevro2017117623-10
16. Litvinenko IV, Odinak M.M., Khlystov YuV, et al. Efficacy and safety of rivastigmine (exelon) in the confusion syndrome in the acute phase of ischemic stroke. *The Korsakov's Journal of Neurology and Psychiatry*. 2010;110(11 Pt 2):36–41. (In Russ.)

ОБ АВТОРАХ

Игорь Вячеславович Литвиненко, докт. мед. наук, профессор;
ORCID: <https://orcid.org/0000-0001-8988-3011>;
eLibrary SPIN: 6112-2792; Researcher ID: F-9120-2013;
Scopus Author ID: 57202361039; e-mail: litvinenkoiv@rambler.ru

***Константин Михайлович Наумов**, канд. мед. наук;
ORCID: <https://orcid.org/0000-0001-7039-2423>;
eLibrary SPIN: 3996-2007; Researcher ID: I-8567-2016;
Scopus Author ID: 8390739200; naumov_k@list.ru

* Автор, ответственный за переписку / Corresponding author

AUTHORS' INFO

Igor V. Litvinenko, M.D., D.Sc. (Medicine), Professor;
ORCID: <https://orcid.org/0000-0001-8988-3011>;
eLibrary SPIN: 6112-2792; Researcher ID: F-9120-2013;
Scopus Author ID: 57202361039; e-mail: litvinenkoiv@rambler.ru

***Konstantin M. Naumov**, M.D., Ph.D. (Medicine);
ORCID: <https://orcid.org/0000-0001-7039-2423>;
eLibrary SPIN: 3996-2007; Researcher ID: I-8567-2016;
Scopus Author ID: 8390739200; naumov_k@list.ru

УДК 616.8-07

DOI: <https://doi.org/10.17816/rmmar111884>

Обзорная статья

Графен как основа биологических сенсоров для диагностики нейродегенеративной деменции

С.В. Воробьев^{1, 2, 3}, И.К. Терновых^{1, 2}, А.А. Лебедев², А.Н. Смирнов²,
А.С. Усиков^{2, 4}, С.П. Лебедев²

¹ Главный Национальный медицинский исследовательский центр имени В.А. Алмазова, Санкт-Петербург, Россия;

² Физико-технический институт имени А.Ф. Иоффе, Санкт-Петербург, Россия;

³ Санкт-Петербургский государственный педиатрический медицинский университет, Санкт-Петербург, Россия;

⁴ ООО «Нитридные кристаллы – Алюминий-Н», Санкт-Петербург, Россия

Когнитивные нарушения в настоящее время рассматриваются в рамках наиболее актуальных проблем современной клинической неврологии в частности и медицины в целом. Их значимость обусловлена существенным негативным влиянием, оказываемым как на здоровье и качество жизни пациентов, так и на состояние их ближайших родственников и общества в целом. Кроме того, широкое распространение нарушений высших корковых функций существенно влияет на финансово-экономические показатели отдельных групп лиц и государства. Эти положения предопределяют необходимость поиска новых высокоэффективных способов ведения таких пациентов. Решение данной задачи невозможно без внедрения эффективных методов диагностики, позволяющих быстро и качественно верифицировать патологический процесс, особенно на его ранних стадиях. С учетом того что основную роль в развитии деменции в пожилом возрасте играет болезнь Альцгеймера, именно на разработку методов ее диагностики направлены основные усилия исследователей. Применяющиеся в настоящее время диагностические алгоритмы, включающие в себя помимо нейропсихологического обследования такие методы, как исследование содержания β -амилоида и τ -белка в ликворе, позитронно-эмиссионная томография и ряд других, либо носят инвазивный характер, либо требуют наличия дорогостоящего специализированного оборудования. Это ведет к существенному ограничению их использования в повседневной клинической практике. При этом за последнее время достигнуты определенные успехи в области внедрения продуктов нанотехнологий в медицинскую науку. Именно с этой областью связывают дальнейшие перспективы развития диагностических и терапевтических стратегий. Одним из материалов, полученных в рамках этого направления, является графен, представляющий собой двухмерную аллотропную модификацию углерода, обладающую рядом специфических физических свойств. В настоящее время ведется разработка биологических сенсоров на основе графена, обладающих высокой чувствительностью и специфичностью к биомаркерам и позволяющих определять их в крайне низких концентрациях. Работа в данном направлении может привести к созданию нового диагностического метода, позволяющего эффективно проводить диагностику болезни Альцгеймера на ранних стадиях, в том числе на уровне амбулаторно-поликлинического звена.

Ключевые слова: β -амилоид; биологический сенсор; биомаркер; болезнь Альцгеймера; графен; деменция; когнитивные нарушения; нейродегенерация.

Как цитировать:

Воробьев С.В., Терновых И.К., Лебедев А.А., Смирнов А.Н., Усиков А.С., Лебедев С.П. Графен как основа биологических сенсоров для диагностики нейродегенеративной деменции // Известия Российской Военно-медицинской академии. 2022. Т. 41. № 4. С. 421–428.
DOI: <https://doi.org/10.17816/rmmar111884>

DOI: <https://doi.org/10.17816/rmmar111884>

Review Article

Graphene as the basis of biological sensors for the diagnosis of neurodegenerative dementia

Sergey V. Vorobev^{1, 2, 3}, Ivan K. Ternovyykh^{1, 2}, Aleksandr A. Lebedev², Aleksandr N. Smirnov², Aleksandr S. Usikov^{2, 4}, Sergey P. Lebedev²

¹ Almazov National Medical Research Centre, Saint Petersburg, Russia;

² Ioffe Physico-Technical Institute, Saint Petersburg, Russia;

³ Saint Petersburg State Pediatric Medical University, Saint Petersburg, Russia;

⁴ Nitride Crystals Aluminum-N, Saint Petersburg, Russia

Cognitive disorders are currently being considered within the framework of the most pressing problems of modern clinical neurology in particular and medicine in general. Their significance is due to both the significant negative impact on the health and quality of life of patients, as well as the condition of their immediate relatives and society as a whole. In addition, widespread violations of higher cortical functions significantly affect the financial and economic indicators of individual groups of individuals and the state. These provisions determine the need to search for new highly effective ways of managing patients. The solution of this problem is impossible without the introduction of effective diagnostic methods that allow rapid and qualitative verification of the pathological process, especially at its early stages. Given the fact that Alzheimer's disease plays a major role in the development of dementia in old age, the development of its diagnostic methods is the interest area for the researchers. Currently used diagnostic algorithms, which include, in addition to neuropsychological examination, such methods as the study of the content of β -amyloid and τ -protein in the cerebrospinal fluid, positron emission tomography, a number of others are either invasive or require expensive specialized equipment and have a high financial cost. This leads to a significant limitation of their use in everyday clinical practice. At the same time, certain successes have been achieved recently in the field of the introduction of nanotechnology products into medical science. This is the direction for the further prospects for the development of diagnostic and therapeutic strategies. One of the materials obtained in this direction is graphene, which is a two-dimensional allotropic modification of carbon with a number of specific physical properties. Currently biological sensors based on graphene are being developed, which have high sensitivity and specificity to the biomarkers under study and allow them to be determined in extremely low concentrations. The research in this direction may lead to the creation of a new diagnostic method that allows for the effective diagnosis of Alzheimer's disease in the early stages, including at the outpatient level.

Keywords: Alzheimer's disease; beta-amyloid; biological sensor; biomarker; cognitive impairment; dementia; graphene; neurodegeneration.

To cite this article:

Vorobev SV, Ternovyykh IK, Lebedev AA, Smirnov AN, Usikov AS, Lebedev SP. Graphene as the basis of biological sensors for the diagnosis of neurodegenerative dementia. *Russian Military Medical Academy Reports*. 2022;41(4):421–428. DOI: <https://doi.org/10.17816/rmmar111884>

Received: 12.10.2022

Accepted: 19.10.2022

Published: 17.11.2022

АКТУАЛЬНОСТЬ

Все новые достижения прогресса находят применение как в терапевтических стратегиях, так и в диагностических алгоритмах. При этом существенную роль играют разработки в области нанотехнологий. Среди перспективных материалов, полученных в рамках работ, проводимых в данной области, рассматривается графен. Его весьма специфические физические свойства, такие как высокая электро- и теплопроводность, значительная механическая жесткость, существенная подвижность носителей заряда, максимальное отношение площади к объему, весьма низкий уровень шумов проводимых сигналов, а также достаточная химическая стабильность и совместимость с биологическими тканями, подтвержденная экспериментально, предопределяют попытки использования графена в медицинской науке. Например, разрабатывают на его основе биологические сенсоры, облегчающие диагностику заболеваний, сопровождающихся развитием когнитивной дисфункции. Необходимо отметить, что основной вклад в развитие деменций у пожилых лиц составляют нейродегенеративные процессы, в частности болезнь Альцгеймера. На ее долю приходится до 70 % от общего количества тяжелых когнитивных нарушений [1]. Согласно проведенным исследованиям, болезнью Альцгеймера страдает 3–4 % населения предпенсионного и пенсионного возраста [2]. При этом если в 2015 г. насчитывалось 47 млн человек с зарегистрированной деменцией, то к 2030 г. ожидается увеличение их количества до 75 млн а к 2050 г. — до 132 млн человек [3]. Однако до настоящего времени сохраняются достаточные сложности в верификации болезни Альцгеймера, особенно на ранних стадиях, ввиду несовершенства применяющихся методов. Именно это предопределяет потребность в разработке новых способов диагностики, к которым можно отнести биологические сенсоры на основе графена, позволяющие проводить детекцию биомаркеров в различных биологических средах.

ОСНОВНАЯ ЧАСТЬ

В настоящее время с целью диагностики болезни Альцгеймера широко применяются критерии NINDS–ADRDA (National Institute of Neurological Disorders and Communicative Disorders and Stroke и Alzheimer's Disease and Related Disorders Association). В то же время необходимо отметить, что они позволяют верифицировать лишь вероятный или возможный диагноз заболевания, которое находится на развернутой стадии. Их чувствительность и специфичность также оставляют желать лучшего, достигая 81 и 70 % соответственно [4]. Установление достоверного диагноза возможно только после проведения патоморфологического исследования головного мозга, что резко снижает его ценность в качестве клинического диагностического инструмента. В 2011 г. научной группой

Национального института по проблемам старения и Ассоциации по изучению болезни Альцгеймера разработаны новые критерии диагностики, которые позволили отделить клинические признаки нейродегенерации и ее патоморфологические, а также патофизиологические проявления. На основании данных критериев выделены три стадии патологического процесса: бессимптомная доклиническая, преддементная (аналогичная стадии умеренных когнитивных нарушений — УКН), деменция [5]. При этом диагностику бессимптомной доклинической стадии предложено производить в первую очередь на основании изучения биомаркеров с учетом определенных трудностей обнаружения у пациентов нарушения высших корковых функций при нейропсихологическом обследовании [6]. В качестве таких веществ рассматриваются маркеры амилоидоза и нейродегенерации [7]. Для подтверждения стадии заболевания, а также исследования степени прогрессирования в 2018 г. эти же исследователи предложили рассматривать маркеры амилоидоза, таупатии и нейродегенерации [8, 9].

Необходимо отметить, что изучение биомаркеров в настоящее время проводится либо при оценке их содержания в ликворе, либо посредством визуализации в структурах головного мозга с помощью позитронно-эмиссионной томографии (ПЭТ) с соответствующими лигандами (например, с фторбетапиром (^{18}F -AV-45) или Питтсбургской субстанцией (PiB) для определения амилоида или ^{18}F -AV-1451 для определения белка тау) [10, 11]. Также дополнительно для верификации степени выраженности нейродегенерации используется ПЭТ с ^{18}F -фтордезоксиглюкозой. Однако такой подход, безусловно повысивший качество диагностики болезни Альцгеймера, оказался крайне недостаточным, зачастую не позволяя эффективно проводить дифференциальную диагностику и выявлять патологию на ранних стадиях. Кроме того, технологическая сложность используемого в этих целях оборудования, особенности получения лигандов, высокая цена, а также особенности накопления изучаемых белков на разных этапах заболевания затрудняют диагностику болезни Альцгеймера [12–14]. Таким образом, на сегодняшний день крайне важно разработать принципиально новый метод диагностики, который можно применять как в амбулаторно-поликлиническом звене, так и в стационаре. Данный метод должен обладать несколькими качествами, а именно незначительной инвазивностью, технически простой при проведении и анализе результатов, позволяющих применять его в рамках имеющихся лабораторий, проявлять достаточную чувствительность и специфичность, а также иметь приемлемую цену.

Именно такие вопросы можно попытаться решить при использовании графена, за открытие которого К. Новоселову и А. Гейму в 2010 г. была присуждена Нобелевская премия. Сочетание его свойств обеспечивает значимое изменение электропроводимости графена при осаждении на нем даже незначительных, исчезающе

малых концентраций посторонних веществ [15, 16]. Это определяет попытки разработки биосенсоров на основе графена для диагностики различных заболеваний, в том числе и болезни Альцгеймера. Также изучается возможность использования графена в системах адресной доставки лекарственных препаратов как элемента фототермической терапии. Рядом проведенных исследований продемонстрировано, что графен может выступать в качестве эффективного средства усиления дифференцировки стволовых клеток [17–22]. В то же время возможность детекции крайне низких количеств веществ делают наиболее перспективным именно создание на его основе биосенсоров для исследования содержания отдельных биомаркеров не только в ликворе, но и в плазме крови в рамках диагностического поиска при болезни Альцгеймера.

В качестве маркеров, предложенных для исследования сыворотки крови с учетом классических современных представлений о патогенезе болезни Альцгеймера, предлагается использовать как τ -протеин, так и β -амилоид. Однако оказалось, что исследования этих двух белков не позволяют диагностировать нейродегенеративную деменцию с достаточной чувствительностью и специфичностью. При этом полученные данные зачастую носят противоречивый характер [13, 14, 23]. Для повышения эффективности диагностического поиска предлагается совместно с определением τ -протеина и β -амилоида осуществлять детекцию других веществ, таких как неприлизин, никастрин, рецепторы конечных продуктов гликозилирования, нейрогранин, бета-секретаза, легкие цепи нейрофиламентов, синаптофизин, отражающих патогенетические особенности развития заболевания.

В Физико-техническом институте им А.Ф. Иоффе освоен метод получения графена посредством термодеструкции поверхности монокристаллических подложек SiC. Дополнительно разработана и внедрена в практику методика преростового отжига кремниевых подложек, что, в свою очередь, позволило резко повысить качество вырабатываемого графена. Кроме того, для целей контроля производства графеновых пленок применяется ряд высокотехнологических методик, таких как спектроскопия комбинационного рассеяния света, Кельвин-зондовая силовая и атомно-силовая микроскопия.

Полученные графеновые пленки используются для создания биологических сенсоров, способных определять биомолекулы в концентрациях, недоступных для методов, применяющихся в стандартной лабораторной практике (иммуноферментный анализ, иммунопреципитация, флуориметрический метод). Физическую основу работы графенового сенсора составляет способность последнего значимо менять показатели электрического сопротивления при осаждении на нем молекул любых веществ. Технически сенсор состоит из полоски графена, размещенной на изолирующей кремниевой подложке SiC и обладающей двумя омическими контактами.

Данные контакты предназначены для создания электрического соединения между графеном и контактными выводами измерительного оборудования, позволяющего оценить электрическое сопротивление.

Однако с учетом отсутствия у исходной пленки графена способности по направленному определению тех или иных биологических молекул для практического применения необходимо придание ей селективных свойств. Для этого выполняют вторичную обработку ее поверхности, получившую название функционализации. В ходе нее создаются дополнительные ковалентные связи с последующей иммобилизацией специфических антител. За счет этого становится возможной детекция строго определенных биологических веществ (антигенов), прикрепляемых к комплементарным антителам посредством сайтов связывания. Таким образом, в основе работы графенового биосенсора лежит фундаментальная реакция иммунной системы, реализующая принцип взаимодействия соответствующих друг другу антител и антигенов с формированием комплекса по принципу ключ–замок (key-lock) [24]. На фоне данной реакции наблюдается резкое изменение электрического сопротивления графена, что и фиксируется электронным оборудованием. Данная концепция носит универсальный характер и может использоваться для определения различных белковых соединений в зависимости от наличия в сенсоре соответствующего антитела. Предварительная калибровка биологического сенсора с заранее известными концентрациями искомого биомаркера позволяет выполнять не только качественный, но и количественный анализ в представленном биологическом образце [25].

В настоящее время в литературных источниках имеются сведения, указывающие на принципиальную возможность применения графеновых биосенсоров при диагностике болезни Альцгеймера. В частности, в эксперименте показана возможность определения в растворах как β -амилоида, так и τ -белка. При этом установлена высокая селективность данного метода, составляющая 98 %. Нижний порог определяемых веществ находился на уровне 100 фемтограмм на мл, что практически в 1 млн раз ниже, чем при использовании иммуноферментного анализа, для которого чувствительность не превышала 150 нанограмм на мл [18]. Аналогичные результаты были получены и в другом исследовании, где было установлено, что чувствительность метода позволяет определять концентрации β -амилоида, значительно уступающие его содержанию в плазме крови. Также был определен характер ответа сенсоров в виде изменения сопротивления на различные концентрации белка, который показал линейную корреляцию с концентрацией растворенного амилоида [26]. В других исследованиях предпринимались успешные попытки определения с помощью графеновых биосенсоров иных веществ, играющих важную роль в патогенезе болезни Альцгеймера. В частности, проводилось определение ряда нейротрансмиттеров, биохимических показателей оксидантного стресса и др. [27].

ЗАКЛЮЧЕНИЕ

Необходимо констатировать, что, несмотря на видимые успехи, до настоящего времени не разработаны доступные методы, позволяющие проводить диагностику болезни Альцгеймера на приемлемом уровне. Для исследования содержания β-амилоида и τ-белка в ликворе необходима госпитализация пациента с целью проведения инвазивного вмешательства в виде люмбальной пункции. ПЭТ стоит весьма дорого и может быть проведена только в специализированных центрах. Другие методы, в частности магнитно-резонансная морфометрия, носят зачастую исследовательский характер. Кроме того, с учетом особенностей клинической картины заболевания эти методы применяются практически исключительно на стадии деменции, в то же время пациенты с амнестическим вариантом УКН остаются зачастую за рамками диагностического поиска. Внедрение методик, позволяющих качественно повысить верификацию болезни Альцгеймера на ранних стадиях, в том числе на уровне амбулаторно-поликлинического звена, даст возможность поднять диагностику на качественно новый уровень. Именно таким потенциалом обладают биосенсоры на основе графена,

с помощью которых можно определять маркеры заболевания в плазме крови. С учетом этого аспекта, а также проявляемой потенциально высокой чувствительности и специфичности графеновых сенсоров разработка концепции их использования, решение технических вопросов, связанных с их применением в клинической практике, позволят, с одной стороны, детально изучить биохимические процессы, протекающие в клетках в рамках патогенеза болезни Альцгеймера, а с другой — значимо улучшить диагностику заболевания, в том числе на ранних стадиях.

ДОПОЛНИТЕЛЬНАЯ ИНФОРМАЦИЯ

Источник финансирования. Работа поддержана грантом РФФИ № 22-12-00134.

Конфликт интересов. Авторы декларируют отсутствие явных и потенциальных конфликтов интересов, связанных с публикацией настоящей статьи.

Этическая экспертиза. Статья носит обзорный характер.

Вклад авторов. Все авторы внесли существенный вклад в проведение исследования и подготовку статьи, прочли и одобрили финальную версию перед публикацией.

СПИСОК ЛИТЕРАТУРЫ

1. Reitz C., Brayne C., Mayeux R. Epidemiology of Alzheimer disease // *Nat. Rev. Neurol.* 2011. Vol. 7, No. 3. P. 137–152. DOI: 10.1038/nrneuro.2011.2
2. Tahami Monfared A.A., Byrnes M.J., White L.A., Zhang Q. Alzheimer's Disease: Epidemiology and Clinical Progression // *Neurol. Ther.* 2022. Vol. 11, No. 2. P. 553–569. DOI: 10.1007/s40120-022-00338-8
3. Elonheimo H.M., Andersen H.R., Katsonouri A., Tolonen H. Environmental Substances Associated with Alzheimer's Disease—A Scoping Review // *Int. J. Environ. Res. Public Health.* 2021. Vol. 18, No. 22. P. 11839. DOI: 10.3390/ijerph182211839
4. McKhann G.M., Knopman D.S., Chertkow H., et al. The diagnosis of dementia due to Alzheimer's disease: recommendations from the National Institute on Aging–Alzheimer's Association workgroups on diagnostic guidelines for Alzheimer's disease // *Alzheim. Dement.* 2011. Vol. 7, No. 3. P. 263–269. DOI: 10.1016/j.jalz.2011.03.005
5. Jack C.R., Albert M.S., Knopman D.S., et al. Introduction to the recommendations from the National Institute on Aging–Alzheimer's Association workgroups on diagnostic guidelines for Alzheimer's disease // *Alzheim. Dement.* 2011. Vol. 7, No. 3. P. 257–262. DOI: 10.1016/j.jalz.2011.03.004
6. Sperling R.A., Aisen P.S., Beckett L.A., et al. Toward defining the preclinical stages of Alzheimer's disease: recommendations from the National Institute on Aging–Alzheimer's Association workgroups on diagnostic guidelines for Alzheimer's disease // *Alzheim. Dement.* 2011. Vol. 7, No. 3. P. 280–292. DOI: 10.1016/j.jalz.2011.03.003
7. Albert M.S., DeKosky S.T., Dickson D., et al. The diagnosis of mild cognitive impairment due to Alzheimer's disease: recommendations from the National Institute on Aging–Alzheimer's Association workgroups on diagnostic guidelines for Alzheimer's disease // *Alzheim. Dement.* 2011. Vol. 7, No. 3. P. 270–279. DOI: 10.1016/j.jalz.2011.03.008
8. Емелин А.Ю., Лобзин В.Ю., Воробьев С.В. Когнитивные нарушения: руководство для врачей. М.: Т 8 Издательские Технологии, 2019. 416 с.
9. d'Abramo C., D'Adamio L., Giliberto L. Significance of Blood and Cerebrospinal Fluid Biomarkers for Alzheimer's Disease: Sensitivity, Specificity and Potential for Clinical Use // *J. Pers. Med.* 2020. Vol. 10, No. 3. P. 116. DOI: 10.3390/jpm10030116
10. Harada R., Okamura N., Furumoto S., et al. Characteristics of Tau and Its Ligands in PET Imaging // *Biomolecules.* 2016. Vol. 6, No. 1. P. 7. DOI: 10.3390/biom6010007
11. Camus V., Payoux P., Barré L., et al. Using PET with 18F-AV-45 (florbetapir) to quantify brain amyloid load in a clinical environment // *Eur. J. Nucl. Med. Mol. Imaging.* 2012. Vol. 39, No. 4. P. 621–631. DOI: 10.1007/s00259-011-2021-8
12. Mielke M.M., Hagen C.E., Wennberg A.M.V., et al. Association of plasma total tau level with cognitive decline and risk of mild cognitive impairment or dementia in the mayo clinic study on aging // *JAMA Neurol.* 2017. Vol. 74. P. 1073–1080. DOI: 10.1001/jamaneuro.2017.1359
13. Hanon O., Vidal J.S., Lehmann S., et al. Plasma amyloid levels within the Alzheimer's process and correlations with central biomarkers // *Alzheimers Dement.* 2018. Vol. 14. P. 858–868. DOI: 10.1016/j.jalz.2018.01.004
14. Jia L., Qiu Q., Zhang H., et al. Concordance between the assessment of Aβ42, T-tau, and P-T181-tau in peripheral blood neuronal-derived exosomes and cerebrospinal fluid // *Alzheimers Dement.* 2019. Vol. 15. P. 1071–1080. DOI: 10.1016/j.jalz.2019.05.002
15. Лебедев А.А., Давыдов В.Ю., Новиков С.Н., и др. Биосенсоры на основе графена // *Письма в Журнал технической физики.* 2016. Т. 42, № 14. С. 28–35. DOI: journals.ioffe.ru/articles/viewPDF/43411

16. Chauhan N., Maekawa T., Kumar D.N.S. Graphene based biosensors-Accelerating medical diagnostics to new-dimensions // *J. Mater. Res.* 2017. Vol. 32, No. 15. P. 2860–2882. DOI: 10.1557/jmr.2017.91
17. Li M., Yang X., Ren J., et al. Using graphene oxide high near-infrared absorbance for photothermal treatment of Alzheimer's disease // *Adv. Mater.* 2012. Vol. 24, No. 13. P. 1722–1728. DOI: 10.1002/adma.201104864
18. Demeritte T., Nellore B.P., Kanchanapally R., et al. Hybrid Graphene Oxide Based Plasmonic-Magnetic Multifunctional Nanoplat-form for Selective Separation and Label-Free Identification of Alzheimer's Disease Biomarkers // *ACS Appl. Mater. Interfaces.* 2015. Vol. 7, No. 24. P. 13693–13700. DOI: 10.1021/acsami.5b03619
19. Chae M.S., Kim J., Jeong D., et al. Enhancing surface functionality of reduced graphene oxide biosensors by oxygen plasma treatment for Alzheimer's disease diagnosis // *Biosens Bioelectron.* 2017. Vol. 92. P. 610–617. DOI: 10.1016/j.bios.2016.10.049
20. Leszek J., Md Ashraf G., Tse W.H., et al. Nanotechnology for Alzheimer Disease // *Curr. Alzheimer Res.* 2017. Vol. 14, No. 11. P. 1182–1189. DOI: 10.2174/1567205014666170203125008
21. Speranza G. Carbon Nanomaterials: Synthesis, Functionalization and Sensing Applications // *Nanomaterials (Basel).* 2021. Vol. 11, No. 4. P. 967. DOI: 10.3390/nano11040967
22. Sainz-Urruela C., Vera-López S., San Andrés M.P., Díez-Pascual A.M. Graphene-Based Sensors for the Detection of Bioactive Compounds: A Review // *Int. J. Mol. Sci.* 2021. Vol. 22, No. 7. P. 3316. DOI: 10.3390/ijms22073316
23. Rembach A., Faux N.G., Watt A.D., et al. Changes in plasma amyloid beta in a longitudinal study of aging and Alzheimer's disease // *Alzheimer's Dement.* 2014. Vol. 10. P. 53–61. DOI: 10.1016/j.jalz.2012.12.006
24. Davies D.R., Sheriff S., Padlan E.A. Antibody-Antigen Complexes // *J. Biological Chemistry.* 1988. Vol. 263, No. 22. P. 10541–10544. DOI: 10.1146/annurev.biochem.59.1.439
25. Усииков А.С., Лебедев С.П., Роенков А.Д., и др. Исследование чувствительной способности графена для применений в качестве биосенсоров // *Письма в журнал технической физики.* 2020. Т. 46, № 10. С. 3–6.
26. Sun L., Zhong Y., Gui J., et al. A hydrogel biosensor for high selective and sensitive detection of amyloid-beta oligomers // *Int. J. Nanomedicine.* 2018. Vol. 13. P. 843–856. DOI: 10.2147/IJN.S152163
27. Toyos-Rodríguez C., García-Alonso F.J., de la Escosura-Muñiz A. Electrochemical Biosensors Based on Nanomaterials for Early Detection of Alzheimer's Disease // *Sensors (Basel).* 2020. Vol. 20, No. 17. P. 4748. DOI: 10.3390/s20174748

REFERENCES

1. Reitz C, Brayne C, Mayeux R. Epidemiology of Alzheimer disease. *Nat Rev Neurol.* 2011;7(3):137–152. DOI: 10.1038/nrneurol.2011.2
2. Tahami Monfared AA, Byrnes MJ, White LA, Zhang Q. Alzheimer's Disease: Epidemiology and Clinical Progression. *Neurol Ther.* 2022;11(2):553–569. DOI: 10.1007/s40120-022-00338-8
3. Elonheimo HM, Andersen HR, Katsonouri A, Tolonen H. Environmental Substances Associated with Alzheimer's Disease-A Scoping Review. *Int J Environ Res Public Health.* 2021;18(22):11839. DOI: 10.3390/ijerph182211839
4. McKhann GM, Knopman DS, Chertkow H, et al. The diagnosis of dementia due to Alzheimer's disease: recommendations from the National Institute on Aging–Alzheimer's Association workgroups on diagnostic guidelines for Alzheimer's disease. *Alzheim Dement.* 2011;7(3):263–269. DOI: 10.1016/j.jalz.2011.03.005
5. Jack CR, Albert MS, Knopman DS, et al. Introduction to the recommendations from the National Institute on Aging–Alzheimer's Association workgroups on diagnostic guidelines for Alzheimer's disease. *Alzheim Dement.* 2011;7(3):257–262. DOI: 10.1016/j.jalz.2011.03.004
6. Sperling RA, Aisen PS, Beckett LA, et al. Toward defining the preclinical stages of Alzheimer's disease: recommendations from the National Institute on Aging–Alzheimer's Association workgroups on diagnostic guidelines for Alzheimer's disease. *Alzheim Dement.* 2011;7(3):280–292. DOI: 10.1016/j.jalz.2011.03.003
7. Albert MS, DeKosky ST, Dickson D, et al. The diagnosis of mild cognitive impairment due to Alzheimer's disease: recommendations from the National Institute on Aging–Alzheimer's Association workgroups on diagnostic guidelines for Alzheimer's disease. *Alzheim Dement.* 2011;7(3):270–279. DOI: 10.1016/j.jalz.2011.03.008
8. Emelin AYu, Lobzin VYu, Vorob'ev SV. Cognitive disorders: a guide for doctors. Moscow: T8 Izdatel'skiye Tekhnologii Publishing House; 2019. 416 p. (In Russ.)
9. d'Abramo C, D'Adamo L, Giliberto L. Significance of Blood and Cerebrospinal Fluid Biomarkers for Alzheimer's Disease: Sensitivity, Specificity and Potential for Clinical Use. *J Pers Med.* 2020;10(3):116. DOI: 10.3390/jpm10030116
10. Harada R, Okamura N, Furumoto S, et al. Characteristics of Tau and Its Ligands in PET Imaging. *Biomolecules.* 2016;6(1):7. DOI: 10.3390/biom6010007
11. Camus V, Payoux P, Barré L, et al. Using PET with 18F-AV-45 (florbetapir) to quantify brain amyloid load in a clinical environment. *Eur J Nucl Med Mol Imaging.* 2012;39(4):621–631. DOI: 10.1007/s00259-011-2021-8
12. Mielke MM, Hagen CE, Wennberg AMV, et al. Association of plasma total tau level with cognitive decline and risk of mild cognitive impairment or dementia in the mayo clinic study on aging. *JAMA Neurol.* 2017;74:1073–1080. DOI: 10.1001/jamaneurol.2017.1359
13. Hanon O, Vidal JS, Lehmann S, et al. Plasma amyloid levels within the Alzheimer's process and correlations with central biomarkers. *Alzheimers Dement.* 2018;14:858–868. DOI: 10.1016/j.jalz.2018.01.004
14. Jia L, Qiu Q, Zhang H, et al. Concordance between the assessment of Aβ42, T-tau, and P-T181-tau in peripheral blood neuronal-derived exosomes and cerebrospinal fluid. *Alzheimers Dement.* 2019;15:1071–1080. DOI: 10.1016/j.jalz.2019.05.002
15. Lebedev AA, Davydov VYu, Novikov SN, et al. Graphene-based biosensors. *Technical Physics Letters.* 2016;42(14):28–35. (In Russ.) DOI: journals.ioffe.ru/articles/viewPDF/43411
16. Chauhan N, Maekawa T, Kumar DNS. Graphene based biosensors-Accelerating medical diagnostics to new-dimensions. *J Mater Res.* 2017;32(15):2860–2882. DOI: 10.1557/jmr.2017.91
17. Li M, Yang X, Ren J, et al. Using graphene oxide high near-infrared absorbance for photothermal treatment of Alzheimer's disease. *Adv Mater.* 2012;24(13):1722–1728. DOI: 10.1002/adma.201104864
18. Demeritte T, Nellore BP, Kanchanapally R, et al. Hybrid Graphene Oxide Based Plasmonic-Magnetic Multifunctional Nanoplat-form for Selective Separation and Label-Free Identification of Alzheimer's Disease Biomarkers. *ACS Appl Mater Interfaces.* 2015;7(24):13693–13700. DOI: 10.1021/acsami.5b03619
19. Chae MS, Kim J, Jeong D, et al. Enhancing surface functionality of reduced graphene oxide biosensors by oxygen plasma treatment

for Alzheimer's disease diagnosis. *Biosens Bioelectron.* 2017;92: 610–617. DOI: 10.1016/j.bios.2016.10.049

20. Leszek J, Md Ashraf G, Tse WH, et al. Nanotechnology for Alzheimer Disease. *Curr Alzheimer Res.* 2017;14(11):1182–1189. DOI: 10.2174/1567205014666170203125008

21. Speranza G. Carbon Nanomaterials: Synthesis, Functionalization and Sensing Applications. *Nanomaterials (Basel).* 2021;11(4):967. DOI: 10.3390/nano11040967

22. Sainz-Urruela C, Vera-López S, San Andrés MP, Díez-Pascual AM. Graphene-Based Sensors for the Detection of Bioactive Compounds: A Review. *Int J Mol Sci.* 2021;22(7):3316. DOI: 10.3390/ijms22073316

23. Rembach A, Faux NG, Watt AD, et al. Changes in plasma amyloid beta in a longitudinal study of aging and Alzheimer's disease. *Alzheimers Dement.* 2014;10:53–61. DOI: 10.1016/j.jalz.2012.12.006

24. Davies DR, Sheriff S, Padlan EA. Antibody-Antigen Complexes. *J Biological Chemistry.* 1988.263(22):10541–10544. DOI: 10.1146/annurev.biochem.59.1.439

25. Usikov AS, Lebedev SP, Roenkov AD, et al. Investigation of the sensitivity of graphene for use as biosensors. *Technical Physics Letters.* 2020; 46(10): 3–6. (In Russ.) DOI: 10.21883/PJTF.2020.10.49421.18250

26. Sun L, Zhong Y, Gui J, et al. A hydrogel biosensor for high selective and sensitive detection of amyloid-beta oligomers. *Int J Nanomedicine.* 2018;13:843–856. DOI: 10.2147/IJN.S152163

27. Toyos-Rodríguez C, García-Alonso FJ, de la Escosura-Muñiz A. Electrochemical Biosensors Based on Nanomaterials for Early Detection of Alzheimer's Disease. *Sensors (Basel).* 2020;20(17):4748. DOI: 10.3390/s20174748

ОБ АВТОРАХ

***Сергей Владимирович Воробьев**, докт. мед. наук, главный научный сотрудник НИЛ неврологии и нейрореабилитации НМИЦ им. В.А. Алмазова, профессор кафедры клинической лабораторной диагностики СПбГПМУ; адрес: Россия, 197341, г. Санкт-Петербург, ул. Аккуратова д. 2; ORCID: <https://orcid.org/0000-0002-4830-907X>; Scopus Author ID: 37066664500; eLibrary SPIN: 3426-6511; Author ID: 710328; ResearcherId: I-4445-2016; e-mail: sergiognezdo@yandex.ru

Иван Константинович Терновых, ассистент кафедры неврологии и психиатрии с клиникой ИМО НМИЦ им. В.А. Алмазова; ORCID: <https://orcid.org/0000-0002-0074-4021>; eLibrary SPIN: 8208-9241; Author ID: 1042431; e-mail: rik.2006@mail.ru

Александр Александрович Лебедев, докт. физ.-мат. наук, профессор, руководитель отделения твердотельной электроники Физико-технического института имени А.Ф. Иоффе; ORCID: <https://orcid.org/0000-0003-0829-5053>; eLibrary SPIN: 9912-3526; Author ID: 817884; e-mail: shura.lebe@mail.ioffe.ru

Александр Николаевич Смирнов, канд. физ.-мат. наук, старший научный сотрудник Физико-технического института имени А.Ф. Иоффе; ORCID: <https://orcid.org/0000-0001-9709-5138>; eLibrary SPIN: 2035-7935; Author ID: 37401; e-mail: alex.smirnov@mail.ioffe.ru

AUTHORS' INFO

***Sergey V. Vorobev**, M.D., D.Sc. (Medicine), Chief researcher of the Neurology and Neurorehabilitation Research Laboratory at the Almazov National Medical Research Centre, Professor of the Clinical Laboratory Diagnostics Department Saint Petersburg State Pediatric Medical University; address: 2, Akkuratova str., Saint Petersburg, 197341, Russia; ORCID: <https://orcid.org/0000-0002-4830-907X>; Scopus Author ID: 37066664500; eLibrary SPIN: 3426-6511; Author ID: 710328; ResearcherId: I-4445-2016; e-mail: sergiognezdo@yandex.ru

Ivan K. Ternovykh, M.D., Assistant of the Neurology and Psychiatry Department with the clinic of IMO Almazov National Medical Research Centre; ORCID: <https://orcid.org/0000-0002-0074-4021>; eLibrary SPIN: 8208-9241; Author ID: 1042431; e-mail: rik.2006@mail.ru

Aleksandr A. Lebedev, D.Sc. (Physical and Mathematical), Professor, the Head of the Solid-state Electronics Department at the Ioffe Physico-Technical Institute; ORCID: <https://orcid.org/0000-0003-0829-5053>; eLibrary SPIN: 9912-3526; Author ID: 817884; e-mail: shura.lebe@mail.ioffe.ru

Aleksandr N. Smirnov, Ph.D. (Physical and Mathematical), Senior Researcher at the Ioffe Physico-Technical Institute; ORCID: <https://orcid.org/0000-0001-9709-5138>; eLibrary SPIN: 2035-7935; Author ID: 37401; e-mail: alex.smirnov@mail.ioffe.ru

* Автор, ответственный за переписку / Corresponding author

ОБ АВТОРАХ

Александр Сергеевич Усиков, канд. физ.-мат. наук, ведущий научный сотрудник Физико-технического института имени А.Ф. Иоффе;
ORCID: <https://orcid.org/0000-0002-5320-3632>;
Author ID: 37302; e-mail: alexander.usikov@nitride-crystals.com

Сергей Павлович Лебедев, канд. физ.-мат. наук, научный сотрудник Физико-технического института имени А.Ф. Иоффе;
ORCID: <https://orcid.org/0000-0002-5078-1322>;
eLibrary SPIN: 2308-7971; Author ID: 244907;
e-mail: lebedev.sergey@mail.ru

AUTHORS' INFO

Aleksandr S. Usikov, Ph.D. (Physical and Mathematical), Leading researcher at the Ioffe Physico-Technical Institute;
ORCID: <https://orcid.org/0000-0002-5320-3632>;
Author ID: 37302;
e-mail: alexander.usikov@nitride-crystals.com

Sergey P. Lebedev, Ph.D. (Physical and Mathematical), Researcher at the Ioffe Physico-Technical Institute;
ORCID: <https://orcid.org/0000-0002-5078-1322>;
eLibrary SPIN: 2308-7971;
Author ID: 244907;
e-mail: lebedev.sergey@mail.ru

УДК 616.8-009.7-039.13

DOI: <https://doi.org/10.17816/rmmar111883>

Обзорная статья

Место миофасциального синдрома в генезе головных и лицевых болей

М.В. Тардов¹, А.В. Болдин², Н.В. Стуров¹, Г.Н. Кобыляну¹, Фрейре Да Сильва Тиаго¹¹ Российский университет дружбы народов, Москва, Россия;² Первый московский государственный медицинский университет имени И.М. Сеченова, Москва, Россия

В статье рассмотрены закономерности развития и основные черты миофасциального болевого синдрома. Сделан акцент на миофасциальный синдром с вовлечением мышц головы и лица с характеристикой «масок» синдрома: описаны зоны иррадиации болей триггерных точек в скелетных мышцах шейного региона (подчеркивается важная роль грудино-ключично-сосцевидной мышцы), в мимических мышцах и жевательной мускулатуре. Подробно освещены свойства триггерной точки, включая болевые и неболевые проявления, такие как шум и заложенность в ухе, головокружение и снижение слуха; а также локальные вегетативные симптомы. При диагностике миофасциального синдрома необходимо детально уточнять анамнестические данные (время и условия возникновения первых проявлений), а также конкретизировать как можно больше характеристик боли (обстоятельства ее провокации и облегчения, длительность приступа, модальность боли). Важнейшую роль играет пальпация мышц с определением триггерных точек и мышечных тяжей. Приводятся основные принципы терапии миофасциального синдрома: обезболивание, расслабление и растяжение. Далее детально разобраны конкретные способы медикаментозного, физиотерапевтического и мануального воздействия на пораженные мышцы. Приведены два клинических случая из собственной практики, демонстрирующие особенности формирования клинической картины миофасциального синдрома в области лица и возможности купирования болевого феномена и неболевых проявлений путем инактивации мышечных триггеров. Подчеркнуто важное значение совместной курации пациента с миофасциальным синдромом мультидисциплинарной врачебной командой, включающей при необходимости не только невролога и остеопата, но также лор-врача и стоматолога. В заключение сделан вывод о необходимости разработки рекомендаций федерального уровня по диагностике и лечению миофасциального синдрома.

Ключевые слова: височно-нижнечелюстной сустав; жевательные мышцы; Костена синдром; кохлеовестибулярный синдром; мимические мышцы; миофасциальный синдром; скелетные мышцы; триггерная точка.

Как цитировать:

Тардов М.В., Болдин А.В., Стуров Н.В., Кобыляну Г.Н., Фрейре Да Сильва Тиаго. Место миофасциального синдрома в генезе головных и лицевых болей // Известия Российской Военно-медицинской академии. 2022. Т. 41. № 4. С. 429–437. DOI: <https://doi.org/10.17816/rmmar111883>

DOI: <https://doi.org/10.17816/rmmar111883>

Review Article

The place of myofascial syndrome in the genesis of headaches and facial pains

Mikhail V. Tardov¹, Alexey V. Boldin², Nikolay V. Sturov¹,
Georgiy N. Kobylanu¹, Freire Da Silva Thiago¹

Military Medical Academy, Saint Petersburg, Russia

The article discusses the patterns of development and the main features of myofascial syndrome. Emphasis is placed on the myofascial syndrome involving head and face muscles with characterization of “masks” of the syndrome: irradiation zones of trigger point pain in the skeletal muscles of the cervical region are described (important role of the sternocleidomastoid muscle is emphasized), in the facial muscles and masticatory muscles. Trigger point properties are covered in detail, including painful and non-painful manifestations, such as tinnitus and congestion in the ear, dizziness, vertigo and hearing loss; as well as local vegetative symptoms. When diagnosing myofascial syndrome, it is necessary to specify in detail the anamnestic data (the time and conditions for the onset of the first manifestations), as well as to specify as many characteristics of pain as possible (the circumstances of its provocation and relief, the duration of the attack, the pain modality). The most important role belongs to palpation of the muscles with the definition of trigger points and muscle cords. The basic principles of therapy for myofascial syndrome are given: anesthesia, relaxation and stretching. Further, specific methods of drug, physiotherapeutic and manual procedures on the affected muscles are analyzed in detail. Two clinical cases from our own practice are presented, demonstrating the features of the myofascial syndrome clinical picture formation in the face area and the possibility of interrupting the pain phenomenon and non-painful manifestations by inactivating muscle triggers. The importance of joint supervision of a patient with myofascial syndrome by a multidisciplinary medical team, including, if necessary, not only neurologist and osteopath, but also an ENT doctor and a dentist, is emphasized. In conclusion, it was concluded that it is necessary to develop recommendations at the federal level for the diagnosis and treatment of myofascial syndrome.

Keywords: cochleovestibular syndrome; Costen syndrome; facial muscles; myofascial syndrome; muscles of mastication; skeletal muscles; temporomandibular joint; trigger point.

To cite this article:

Tardov MV, Boldin AV, Sturov NV, Kobylanu GN, Freire Da Silva Thiago. The place of myofascial syndrome in the genesis of headaches and facial pains. *Russian Military Medical Academy Reports*. 2022;41(4):429–437. DOI: <https://doi.org/10.17816/rmmar111883>

Received: 12.10.2022

Accepted: 19.10.2022

Published: 17.11.2022

АКТУАЛЬНОСТЬ

Понятие миофасциального болевого синдрома (МФБС) было введено доктором J. Travell в 1948 г. В основе МФБС лежит образование в поперечнополосатой мускулатуре триггерных точек (ТТ), которые определяют как «гипервозбудимые точки, расположенные обычно в пределах плотного пучка скелетной мышцы или в мышечной фасции, которые болезненны при компрессии и могут вызывать характерную отраженную боль, болезненность и автономные (вегетативные) явления» [1]. С тех пор уже более семидесяти лет МФБС служит предметом научного интереса и практической деятельности многих поколений докторов, посвятивших себя лечению боли. Описаны физические свойства ТТ, особенности распространения миофасциальных болей, характеристики неболевых феноменов ТТ. Триггерные пункты удалось визуализировать с помощью ультразвука и лоцировать посредством электромиографии [2, 3].

Скелетные, жевательные и мимические мышцы в совокупности с фасциями составляют связочно-мышечный каркас всего тела и при образовании ТТ могут закономерно провоцировать алгический синдром в любой области организма. В течение жизни МФБС затрагивает до 85 % популяции, а статьи, посвященные ему, исчисляются сотнями тысяч; тем не менее только в Международной классификации болезней 11 появляется раздел, по смыслу близкий рассматриваемому понятию: в главе 21 под кодом М630.3 — «Вторичная хроническая скелетно-мышечная боль».

Несмотря на то что этиология, патогенез и симптоматика МФБС подробно изучены и описаны, в реальной клинической практике диагноз зачастую запаздывает или вообще заменяется несоответствующим. Особенно сложна диагностика МФБС в области лица, где сконцентрировано большое количество различных структур, обильно иннервируемых анастомозирующими чувствительными нервами. В основе патогенеза МФБС лежит формирование ТТ на фоне избыточной нагрузки на мышцу или прямой травмы, а активация ТТ возможна под воздействием любого фактора, начиная от воздействия холода до эмоционального стресса.

ОСНОВНАЯ ЧАСТЬ

Следует отметить, что ТТ могут быть активными и латентными, причем вторые гораздо более многочисленны и под воздействием различных провоцирующих факторов переходят в активные, основным проявлением которых и служат боли: спонтанные и отраженные в соответствующую зону. Латентным ТТ свойственна болезненность только при пальпации, но не распространение боли в отдаленный регион. Кроме того, к важным свойствам активной ТТ относится способность продуцировать вторичные ТТ в зоне иррадиации болей от первичной ТТ.

Согласно определению Международной ассоциации по изучению боли (IASP), МФБС — это «хронический болевой синдром, возникающий от одного или нескольких триггерных пунктов одной или нескольких мышц позвоночника». На наш взгляд, в этом определении незаслуженно отсутствуют такие группы поперечно-полосатых мышц, как жевательные и мимические. Имея ту же структуру, что и скелетная мускулатура, мышцы лица подвержены аналогичным патофизиологическим процессам и могут вызывать соответствующие болевые феномены в области головы.

МФБС протекает в три фазы [4]:

1. Острая — тяжелый болевой синдром, обусловленный активными ТТ.
2. Подострая — болевой синдром в покое отсутствует, активных ТТ немного.
3. Хроническая — болевой синдром не выражен, ограничено растяжение проблемной мышцы, ТТ в основном латентные.

Для диагностики МФБС принципиальным критерием служит характеристика самой боли, продуцируемой ТТ. Типичную боль при МФБС описывают прежде всего как монотонную, что сразу позволяет исключить невралгический тип боли. Возможна ноющая или тянущая модальность: эта черта позволяет исключить невропатические процессы. Вторым важнейшим признаком является карта иррадиации боли; подробные карты иррадиации приводятся в руководстве Д.Г. Трэвелл и Д.Г. Симонс (1988 г.) [1].

Не менее чем описание характера боли важны данные физикального обследования, а именно пальпация мышц с компрессией выявленных ТТ, которая позволяет выявить:

- 1) собственно ТТ в виде области малого объема или тяжа при слиянии нескольких ТТ в единый конгломерат, не только болезненных при компрессии самой ТТ, но и провоцирующих иррадиацию болей в типичную зону;
- 2) усугубление болевого феномена при активном или пассивном растяжении заинтересованной мышцы;
- 3) нарастание боли с уменьшением возможности растяжения проблемной мышцы при пробе с увеличением объема движения;
- 4) появление или нарастание неболевых проявлений при компрессии ТТ как локально, так и в зоне иррадиации ТТ.

Диагностика МФБС, согласно Д.Г. Трэвелл и Д.Г. Симонс (одобрено IASP), базируется на выявлении определенных симптомов: необходимо наличие пяти «больших» и не менее одного из трех «малых» критериев:

1. «Большие» критерии:
 - жалобы на локальную боль;
 - определение при пальпации мышцы ТТ или «тугого» тяжа;
 - зона гиперестезии в области этого тяжа;
 - наличие типичной зоны отражения боли или нарушения чувствительности;
 - нарушение функции заинтересованной мышцы.

2. «Малые» критерии:

- воспроизводимость алгических или сенсорных проявлений в зоне иррадиации при воздействии на ТТ;
- локальный судорожный ответ при воздействии на ТТ;
- снижение интенсивности боли при растяжении или обезболивании мышцы за счет локального охлаждения или инъекции анестетика в ТТ.

На неврологическом приеме врач ежедневно сталкивается с жалобами на головные боли или боли в лице. Учитывая, что Международная классификация головных болей включает более 200 форм, а Международная классификация лицевых болей — более 80 форм, дифференциальная диагностика подчас достаточно сложна [5, 6]. Прямые упоминания о МФБС в данном контексте отсутствуют, поэтому миофасциальные боли могут выпадать из поля зрения диагноста. Между тем МФБС, развивающийся в жевательных, шейных и мимических мышцах, мимикрирует как под первичные головные боли, так и под проявления офтальмологических, стоматологических, оториноларингологических и иных нозологий [7].

Для жевательной мышцы, имеющей существенный объем и сформированной из двух головок, характерно образование ТТ в разных ее участках, а иррадиация боли в область уха, надбровья или собачьей ямки имитирует соответственно отит, гайморит или фронтит. Также возможна иррадиация боли в нижнюю или верхнюю челюсть, что создает картину зубных болей.

Латеральная крыловидная мышца, состоящая из двух пучков, также очень часто вовлекается в патологический процесс с формированием в ней ТТ, весьма чувствительных при пальпации. Отраженная боль из ТТ в латеральной крыловидной мышце распространяется на височно-нижнечелюстной сустав (ВНЧС), верхнюю челюсть, скуловую кость, а также на область гайморовой пазухи и в глубину орбитальной зоны («вариант тригеминальной невралгии»).

ТТ в медиальной крыловидной мышце могут являться источником болей в области, расположенной сзади и ниже ВНЧС. Они также могут распространяться в зону, расположенную позади угла нижней челюсти и книзу от области уха, имитируя мастоидит. Наличие ТТ в этой мышце может проявляться болью в горле, затруднением при глотании, ощущением заложенности уха, болью внутри слухового прохода, напоминающей боль при отите.

Височная мышца, которая также относится к жевательным, имеет три пучка волокон. Эта мышца также очень часто является источником болевой импульсации. ТТ, расположенные в ней, могут помимо головной боли имитировать острую зубную боль в верхней челюсти. Кроме того, они способны вызывать боли в области надбровных дуг («фронтит») и ВНЧС.

Дополнительную сложность в диагностический процесс вносят болевые феномены в зоне иррадиации ТТ, интенсивность которых может превышать силу ощущений от первичного триггера.

Важнейшую роль в оформлении прозопалгий играет грудино-ключично-сосцевидная мышца (ГКСМ). Эта мышца, позволяя точно фиксировать взор на объекте, в условиях современных условий труда, связанных с компьютерами, а особенно с наладонными девайсами, подвергается огромным нагрузкам. В итоге формируются ТТ по всей длине обеих головок мышцы, прежде всего вызывающие жалобы на боль в горле, которая диагностируется как фарингит. ТТ в прикрывающей ГКСМ подкожной мышце шеи также могут маскироваться под фарингит или создавать клиническую картину кома в горле.

Кроме того, ТТ в ГКСМ определяют иррадиацию болей в область сосцевидного отростка, затылка, уха и надбровья, создавая картину мастоидита, болей напряжения, отита и фронтита соответственно. В действительности именно МФБС лежит в основе большей части хронических головных болей напряжения с мышечно-тоническими феноменами перикраниальной мускулатуры. Учитывая, что ГКСМ совершает работу в противофазе с антагонистами задней шейной группы, при тех же нагрузках формируются ТТ в коротких мышцах краниовертебральной зоны, которые приводят к возникновению болей в затылке (зачастую хроническим), диагностируемым как хронические головные боли напряжения или цервикогенные боли. Такая трактовка алгического синдрома обычно отвлекает внимание врача от оценки мышечного компонента.

Говоря о ГКСМ, необходимо упомянуть о таком распространенном явлении, как хлыстовая травма шеи [8]. Механизм травмы подразумевает воздействие не только на шейные позвонки и диски, но преимущественно на мышцы-антагонисты: задняя шейная группа (краниовертебральный переход) и ГКСМ. В течение непродолжительного периода после травмы в указанных мышцах формируются ТТ с дальнейшим развитием описанных выше вариантов боли.

В определение ТТ входит возможность развития вегетативных симптомов, к которым относятся локальный гипергидроз, гиперсаливация, снижение кожной температуры и побледнение кожи вследствие спазма артериол. Сталкиваясь с подобными феноменами, прежде чем искать редкие причины, способные объяснить их, обязательно следует задать вопросы о болевых проявлениях и протестировать мышцы шеи и головы.

Кроме того, существует возможность провокации ТТ наряду с болями и иных неболевых явлений: прежде всего кохлеовестибулярной симптоматики [1]. Жалобы пациента на шум и заложенность в ухе или головокружение способны увести диагностический процесс совершенно в другую сторону. В результате возникают диагнозы от «хронической ишемии головного мозга» до «болезни Меньера», в то время как названные симптомы имеют вполне физиологическое объяснение, связанное с МФБС:

1. Заложенность, ощущение полноты в ухе может быть связано с нарушением проходимости слуховой трубы, но не по причине воспалительного процесса, а в связи

с ущемлением мышцы, напрягающей мягкое небо под медиальной крыловидной мышцей. В итоге в зоне компрессии развивается локальный гипертонус мышцы, напрягающей мягкое небо, и просвет слуховой трубы оказывается перекрыт. Цепь событий может быть еще более длинной в случае, когда триггер в крыловидной мышце оказывается вторичным по отношению к шейным мышцам.

2. В то же время ТТ в мышце, напрягающей мягкое небо, провоцирует формирование вторичной по отношению к нему ТТ в мышце, напрягающей барабанную перепонку, что приводит к уменьшению подвижности барабанной перепонки. Итогом являются усугубление чувства заложенности и даже снижение слуха.

3. Субъективный ушной шум может быть связан с активной ТТ в стремени мышце. Такой триггер обычно является вторичным по отношению к ТТ в верхней порции глубоких отделов ипсилатеральной жевательной мышцы. В рамках МФБС повышение тонуса перитубарных мышц способно вызывать миоклонус мягкого неба, воспринимаемый пациентом как ритмический шум «в ухе или в носу» (иногда щелчки могут быть услышаны со стороны).

4. Головокружение при патологии мышц региона голова–шея может развиваться по двум механизмам: не системное (проприоцептивный вариант цервикогенного головокружения), обусловленное диспропорцией потоков сенсорной информации от парных мышц с разным тонусом; системное, служащее непосредственным результатом активации ТТ в ГКСМ [9].

Существенным свойством мышечной системы области голова–шея является взаимозависимая деятельность шейных и жевательных мышц, определяемая не только их происхождением из соседних жаберных дуг, но и функционированием парного ВНЧС. С позиций биомеханики задняя группа мышц шеи совершает антагонистические движения вокруг виртуальной оси ВНЧС по отношению к жевательной мускулатуре. Также в состоянии антагонизма работают передняя и задняя группы мышц шеи, завершая функциональное объединение всех мышечных структур головы и шеи.

Таким образом, дисфункция ВНЧС влечет за собой несогласованность работы парных мышц жевательной группы, формирование в них первичных ТТ и далее, по описанному механизму, вторичных и третичных ТТ, определяющих не только болевые проявления, но также вегетативные и кохлеовестибулярные [10–12]. Кроме того, МФБС жевательных мышц (первичный или вторичный по отношению к патологии ВНЧС) может приводить к избыточному натяжению связки Пинто, которая у 60–65 % популяции осуществляет анатомическую связь рукоятки молоточка с диском и капсулой ВНЧС [13]. Данный механизм также может вызывать ощущение заложенности уха и снижение слуха.

Активация ТТ в мимических мышцах вызывает появление локальной боли и боли в зоне иррадиации ТТ, например группа мышц щеки (большая и малая скуловые,

щечная, поднимающая угол рта) проецирует алгический феномен в область собачьей ямки, соответствующей проекции верхнечелюстной пазухи, тем самым имитируя гайморит. Иррадиация болей ТТ группы мышц подбородка (опускающая угол рта, опускающая нижнюю губу, подбородочная) направлена в нижнюю челюсть и может напоминать зубную боль или боль при невралгии нижней ветви тройничного нерва. Еще один вариант боли в надбровной области, маскирующейся под фронтит, связан с активацией ТТ в круговой мышце глаза или лобной мышце.

С учетом иррадиации миофасциальной боли и обильного анастомозирования веточек чувствительных нервов в области лица при длительном течении алгические проявления могут широко распространяться по всей голове и даже переходить на шею и туловище, приобретая симпаталгический характер в случае вовлечения вегетативных узлов. Адекватная оценка подобных состояний очень сложна и обычно заканчивается формулировками «вегеталгия», «дисфункциональная боль» или диагнозом «персистирующая идиопатическая лицевая боль». Соответственно, в лечении не учитывается мышечная составляющая как первичный источник болевой импульсации [14, 15].

Принципы лечения МФБС разработаны также Д.Г. Симонс и Д.Г. Трэвелл около 70 лет назад и с тех пор не претерпели существенных изменений [1]. На федеральном уровне отдельные рекомендации по лечению МФБС не утверждены, и это также снижает результативность терапии.

Курация пациента с МФБС должна включать три компонента: прежде всего обезболивание; далее — расслабление мышцы и последним этапом — ее растяжение [16, 17]. Наиболее применимы с целью анестезии нестероидные противовоспалительные средства, преимущественно современные селективные ингибиторы ЦОГ-2. При очень тяжелом некупирующемся болевом синдроме возможно включение в алгоритм опиоидов. Широко применяются местная анестезия: охлаждение хлорэтилом, лидокаиновые блокады, введение «сухой иглы» в ТТ, аппликации различных анальгезирующих пластырей и мазей. Хронические, особенно дисфункциональные, боли требуют включения в лечебный комплекс антидепрессантов с обезболивающим эффектом или/и противосудорожных препаратов.

Расслабляющим действием на мышцы обладают миорелаксанты центрального действия (тизанидин, толперизон, баклофен). Возможно введение баклофена с помощью помпы (инфузомата), обеспечивающей постоянную концентрацию препарата в спинном субдуральном пространстве. Хорошо помогает достигнуть нужного эффекта местное прогревание (горячие компрессы, разогревающие мази, посттешемическая гиперемия, развивающаяся после компрессии проблемной зоны). Эффективность многочисленных физиотерапевтических

методов воздействия в строгом понимании на сегодняшний день не доказана, но их применение может быть оправдано. Доказана эффективность инъекций ботулинического токсина типа А в ТТ.

Последним этапом борьбы с МФБС является растяжение вовлеченных в патологический процесс мышц. С этой целью все шире применяются мягкотканые методы мануальной терапии (в том числе комплекс упражнений постизометрической релаксации), а также остеопатия. После наступления ремиссии поддерживать состояние мышц на достигнутом уровне помогают специально разработанные лечебные гимнастические комплексы и динамические нагрузки, например плавание с соблюдением правил стиля.

В качестве иллюстрации к вышеописанным закономерностям приводим два клинических случая.

Случай № 1. Пациентка Д., 22 года, обратилась к неврологу в связи с повторяющимися до 2 раз в нед эпизодами вращательного головокружения длительностью от нескольких часов до суток, сопровождающимися гипергидрозом, тошнотой и многократной рвотой. Также больную беспокоили ноющие боли в шее. Описанные приступы дебютировали за три месяца до обращения в клинику. В тот период пациентка усиленно занималась подготовкой к сессии — преимущественно в положении лежа на спине с ноутбуком на животе. Приступы можно было спровоцировать резким запрокидыванием и поворотом головы налево, облегчения удавалось добиться поворотом на правый бок. Бетагистин был неэффективен.

Вестибулометрические тесты не подтвердили патологии периферического отдела вестибулярной системы, хотя направительный диагноз звучал как болезнь Меньера.

При пальпаторном исследовании шейных мышц с обеих сторон обнаружена локальная болезненность и ТТ с болевой иррадиацией в трапециевидных мышцах и ГКСМ, а также в мышцах подзатылочной группы. ТТ в средней порции латеральной головки правой ГКСМ провоцировала развитие типичного для больной приступа; при этом регистрировали мелкоамплитудный горизонтальный нистагм влево. В целом клиническая картина расценена как миофасциальный синдром шейного уровня с болевыми и неболевыми проявлениями.

Медикаментозная терапия мелоксикамом (15 мг утром) и баклофеном (10 мг вечером) в сочетании с локальными разогревающими процедурами на шейно-воротниковую область в течение 7 дней привели к урежению приступов до 2 в нед при их длительности до 1,5 ч (головокружение с тошнотой и без рвоты). Присоединение остеопатического курса (по 2 процедуры в нед) за 2 нед обеспечило инактивацию всех ТТ и, соответственно, купирование болевого синдрома и приступов головокружения.

Случай № 2. Пациент А., 38 лет, обратился к неврологу в связи с приступами мучительной ноющей боли в области за левым глазом, возникающими практически

ежедневно на протяжении 2 нед. Приступы длительностью 30–120 мин сопровождались покраснением склеры и слезотечением, облегчались приемом анальгетиков. Возникновение первого приступа пациент связал с неумеренным употреблением лесных орехов, которые разгрызал непосредственно зубами. Направительный диагноз: невралгия носоресничного нерва.

Учитывая невралгический характер боли, после осмотра лор-врачом и стандартного неврологического осмотра было проведено тестирование ВНЧС и жевательной мускулатуры. При этом выявлена болезненность при пальпации левого ВНЧС, обеих жевательных мышц, латеральной крыловидной и височной мышц слева. ТТ в левой латеральной крыловидной мышце, компрессия которой провоцировала болевой приступ в левой орбитальной области с характерной вегетативной окраской. Клиническая картина определена как синдром Костена с миофасциальными феноменами жевательной мускулатуры [18].

Пациент консультирован стоматологом и остеопатом. Медикаментозная терапия включала мелоксикам (15 мг утром) и тизанидин (4 мг вечером) в течение нед в сочетании с локальными аппликациями пластырей с лидокаином на область левого ВНЧС. Также проводились разгрузочная сплент-терапия и остеопатические процедуры (2 нед по 2 раза в нед). В течение 2 нед купирован болевой синдром и инактивирована ТТ. Продолжено лечение дисфункции ВНЧС у стоматолога.

ЗАКЛЮЧЕНИЕ

Распространенность МФБС в популяции весьма высока, при этом он может служить основой самых разных клинических синдромов: у пациентов с головными болями напряжения в 25 % случаев обнаруживают ТТ в мышцах шеи; в то же время около 20 % миофасциальных феноменов области голова–шея протекают под масками заболеваний лор-органов, зубочелюстной системы или глаз [19, 20]. Кроме того, диагностику затрудняет не только способность МФБС к мимикрии, но и возможность развития неболевых проявлений синдрома, таких как снижение слуха и заложенность в ухе, тиннитус и головокружение.

Таким образом, при оценке краниоцервикальных алгических симптомов прежде всего следует детально оценить характеристики самой боли: уже это позволит исключить невралгические и невропатические боли. В случае жалоб пациента на внезапное ухудшение слуха, появление шума в ухе или головокружения помимо обязательных тестов, включенных в протокол диагностики заболеваний лор-органов, необходимо уточнить обстоятельства возникновения или изменения (ухудшение/улучшение) симптомов. Принципиальное значение имеет связь изменения интенсивности шума или возможность провокации головокружения при некотором специфическом

положении головы или движении шеи, а также зависимость этих симптомов от компрессии болезненной мышцы. Проблемную мышцу необходимо аккуратно пропальпировать на предмет выявления ТТ. Отдельного внимания при жалобах на боли в ухе, головокружение и ушной шум требует исследование ВНЧС: оценка траектории движения нижней челюсти, объема открывания рта и, конечно, болезненности при пальпации самого сустава и жевательных мышц, а также связь симптомов с открыванием рта и глотанием [21, 22].

Несмотря на широкое распространение МФБС, и диагностика, и лечение синдрома по-прежнему требуют уточнения и выработки медицинским сообществом унифицированных рекомендаций с учетом неболевых проявлений синдрома и его масок, а также необходимости мультидисциплинарного подхода к курации пациентов с МФБС.

СПИСОК ЛИТЕРАТУРЫ

1. Тревелл Дж.Г., Симонс Д.Г. Миофасциальные боли: В 2 т. Т. 1. Пер. с англ. М.: Медицина, 1989. 422 с.
2. Hoyle J.A., Marras W.S., Sheedy J.E., et al. Effects of postural and visual stressors on myofascial trigger point development and motor unit rotation during computer work // *J. Electromyogr. Kinesiol.* 2011. Vol. 21. P. 41–48. DOI: 10.1016/j.jelekin.2010.04.006
3. Бубнов Р.В., Клитинский Ю.В. Использование «сухого» иглоукалывания триггерных точек под ультразвуковым контролем в лечении дисфункции височно-нижнечелюстного сустава. Первичный опыт // *Дентальные технологии.* 2010. № 1 (44). С. 45–52.
4. Иваничев Г.А. Патогенетические аспекты формирования и проявления классических болевых мышечных синдромов // *Мануальная терапия.* 2009. № 3 (35). С. 3–12.
5. The International Classification of Headache Disorders, 3rd edition. Cephalalgia. 2018, Vol. 38 (1). P. 1–211. DOI: 10.1177/0333102417738202
6. International Classification of Orofacial Pain, 1st edition (ICOP). Cephalalgia. 2020. Vol. 40, Issue 2. P. 129–221. DOI: 10.1177/0333102419893823
7. Болдин А.В., Агасаров Л.Г., Тардов М.В., Кунельская Н.Л. Роль дисфункции височно-нижнечелюстного сустава и окклюзионных нарушений в патогенезе соматогенного кохлеовестибулярного синдрома // *Альманах клинической медицины.* 2016. Т. 44, № 7. С. 798–808. DOI: 10.18786/2072-0505-2016-44-7-798-808
8. Fernández-Pérez A.M., Villaverde-Gutiérrez C., Mora-Sánchez A., et al. Muscle trigger points, pressure pain threshold, and cervical range of motion in patients with high level of disability related to acute whiplash injury // *J. Orthop. Sports Phys. Ther.* 2012. Vol. 42, No. 7. P. 634–641. DOI: 10.2519/jospt.2012.4117
9. Кунельская Н.Л., Тардов М.В., Рудковский А.И., и др. Болезнь Меньера или ...? // *Трудный пациент.* 2015. Т. 13, № 10–11. С. 47–49.
10. Иванов В.В., Марков Н.М. Влияние зубочелюстной системы на поструральный статус пациента // *Мануальная терапия.* 2013. № 3 (51). С. 83–89.

ДОПОЛНИТЕЛЬНАЯ ИНФОРМАЦИЯ

Дополнительное финансирование. Финансирование данной работы не проводилось.

Конфликт интересов. Авторы декларируют отсутствие явных и потенциальных конфликтов интересов, связанных с публикацией настоящей статьи.

Этическая экспертиза. Этическая экспертиза данной работы не проводилась.

Вклад авторов. Все авторы внесли существенный вклад в исследование и подготовку статьи, прочли и одобрили финальную версию перед публикацией: М.В. Тардов — обсуждение, написание статьи, А.В. Болдин — подбор клинического материала, редактирование текста, Н.В. Стуров — обсуждение, редактирование текста, Г.Н. Кобыляну — подбор литературы, обсуждение, Фрейре Да Сильва Тиаго — обсуждение, контроль правильности оформления статьи.

11. Manolopoulos L., Vlastarakos P.V., Georgiou L., et al. Myofascial pain syndromes in the maxillofacial area: a common but underdiagnosed cause of head and neck pain // *Int. J. Oral Maxillofac. Surg.* 2008. Vol. 37, No. 11. P. 975–984. DOI: 10.1016/j.ijom.2008.04.023
12. Исайкин А.И., Смирнова Д.С. Дисфункция височно-нижнечелюстного сустава // *Российский медицинский журнал.* 2017. № 24. С. 1750–1755.
13. Rowicki T., Zakrzewska J. A study of the discomalleolar ligament in the adult human // *Folia Morphol.* 2006. Vol. 65, No. 2. P. 121–125.
14. Gerwin R. Chronic Facial Pain: Trigeminal Neuralgia, Persistent Idiopathic Facial Pain, and Myofascial Pain Syndrome—An Evidence-Based Narrative Review and Etiological Hypothesis // *Int. J. Environ. Res. Public Health.* 2020. Vol. 17, No. 19. P. 7012. DOI: 10.3390/ijerph17197012
15. Do T.P., Heldarskard G.F., Kolding L.T., Hvedstrup J., Schytz H.W. Myofascial trigger points in migraine and tension-type headache // *J. Headache Pain.* 2018. Vol. 19, No. 1. P. 84. DOI: 10.1186/s10194-018-0913-8
16. Евдокимова Е.М., Шагбазян А.Э., Табеева Г.Р. Миофасциальный болевой синдром: клинико-патофизиологические аспекты и эффективное обезболивание // *Эффективная фармакотерапия.* 2017. № 38. С. 18–27.
17. Сирицына Ю.Ч., Сиваков А.П. Миофасциальный синдром: этиология, клиника, принципы лечения // *Медицинские новости.* 2020. № 8. С. 13–17.
18. Costen J.B. A syndrome of ear and sinus symptoms dependent upon disturbed function of the temporomandibular joint // *The Annals of otology, rhinology and laryngology.* 1934. Vol. 43. P. 1–15. DOI: 10.1177/000348943404300101
19. Ortiz-Comino L., Fernández-Lao C., Castro-Martín E., et al. Myofascial pain, widespread pressure hypersensitivity, and hyperalgesia in the face, neck, and shoulder regions, in survivors of head and neck cancer // *Support Care Cancer.* 2020. Vol. 28, No. 6. P. 2891–2898. DOI: 10.1007/s00520-019-05173-6
20. Fernández-de-Las-Peñas C., Simons D., Cuadrado M.L., Pareja J. The role of myofascial trigger points in musculoskeletal pain syn-

dromes of the head and neck // *Curr. Pain. Headache. Rep.* 2007. Vol. 11, No. 5. P. 365–372. DOI: 10.1007/s11916-007-0219-z

21. Costa Y.M., Arijji Y., Ferreira D.M.A.O., et al. Muscle hardness and masticatory myofascial pain: Assessment and clinical relevance // *J. Oral Rehabil.* 2018. Vol. 45, No. 8. P. 640–646. DOI: 10.1111/joor.12644

22. Hong S.W., Lee J.K., Kang J.H. Relationship among Cervical Spine Degeneration, Head and Neck postures, and Myofascial Pain in Masticatory and Cervical Muscles in Elderly with Temporomandibular Disorder // *Arch. Gerontol. Geriatr.* 2019. Vol. 81. P. 119–128. DOI: 10.1016/j.archger.2018.12.004

REFERENCES

1. Travell JG, Simons DG. Myofascial pain. In 2 volumes. Vol. 1. Translation from English. Moscow: Meditsina Publisher; 1989. 422 p. (In Russ.)

2. Hoyle JA, Marras WS, Sheedy JE, et al. Effects of postural and visual stressors on myofascial trigger point development and motor unit rotation during computer work. *J Electromyogr Kinesiol.* 2011;21:41–48. DOI: 10.1016/j.jelekin.2010.04.006

3. Bubnov R.V., Klitinsky Yu.V., The use of “dry” trigger point acupuncture under ultrasound control in the treatment of temporomandibular joint dysfunction. Primary experience. *Dental'nye tekhnologii.* 2010;1(44):45–52. (In Russ.)

4. Ivanichev GA. Pathogenetic aspects of the formation and manifestation of classic muscle pain syndromes. *Manual'naya terapiya.* 2009;3(35):3–12. (In Russ.)

5. The International Classification of Headache Disorders, 3rd edition. Cephalalgia. 2018, Vol. 38(1) 1–211. DOI: 10.1177/0333102417738202

6. International Classification of Orofacial Pain, 1st edition (ICOP). Cephalalgia. 2020;40(Issue 2):129–221 DOI: 10.1177/0333102419893823

7. Boldin AV, Agasarov LG, Tardov MV, Kunelskaya NL. The role of temporomandibular joint dysfunction and occlusal disorders in the pathogenesis of somatogenic cochleovestibular syndrome. *Almanac of Clinical Medicine.* 2016;44(7):798–808. (In Russ.) DOI: 10.18786/2072-0505-2016-44-7-798-808

8. Fernández-Pérez AM, Villaverde-Gutiérrez C, Mora-Sánchez A, et al. Muscle trigger points, pressure pain threshold, and cervical range of motion in patients with high level of disability related to acute whiplash injury. *J Orthop Sports Phys Ther.* 2012;42(7):634–641. DOI: 10.2519/jospt.2012.4117

9. Kunelskaya NL, Tardov MV, Rudkovsky AI. et al. Meniere's disease or...? *Difficult patient.* 2015;13(10–11): 47–49. (In Russ.)

10. Ivanov VV, Markov NM. Influence of the dentition on the postural status of the patient. *Manual Therapy.* 2013;3(51):83–89 (In Russ.)

11. Manolopoulos L, Vlastarakos PV, Georgiou L, et al. Myofascial pain syndromes in the maxillofacial area: a common but underdiagnosed cause of head and neck pain. *Int J Oral Maxillofac Surg.* 2008;37(11):975–984. DOI: 10.1016/j.ijom.2008.04.023

12. Isaykin AI, Smirnova DS. Temporomandibular joint dysfunction. *Russian Medical Journal.* 2017;(24):1750–1755 (In Russ.)

13. Rowicki T., Zakrzewska J. A study of the discomalleolar ligament in the adult human. *Folia Morphol.* 2006;65(2):121–125.

14. Gerwin R. Chronic Facial Pain: Trigeminal Neuralgia, Persistent Idiopathic Facial Pain, and Myofascial Pain Syndrome—An Evidence-Based Narrative Review and Etiological Hypothesis. *Int J Environ Res Public Health.* 2020;17(19):7012. DOI: 10.3390/ijerph17197012

15. Do TP, Heldarskard GF, Kolding LT, Hvedstrup J, Schytz HW. Myofascial trigger points in migraine and tension-type headache. *J Headache Pain.* 2018;19(1):84. DOI: 10.1186/s10194-018-0913-8

16. Evdokimova EM, Shagbazyan AE, Tabeeva GR. Myofascial pain syndrome: clinical and pathophysiological aspects and effective pain relief. *Effective pharmacotherapy.* 2017;(38):18–27. (In Russ)

17. Sirtsyna Y., Sivakov A. Myofascial syndrome: etiology, clinical findings, treatment principles, Medical news, 2020;(8):13–17 (In Russ.)

18. Costen JB. A syndrome of ear and sinus symptoms dependent upon disturbed function of the temporomandibular joint. *The Annals of otology, rhinology and laryngology.* 1934;43:1–15. DOI: 10.1177/000348943404300101

19. Ortiz-Comino L, Fernández-Lao C, Castro-Martín E, et al. Myofascial pain, widespread pressure hypersensitivity, and hyperalgesia in the face, neck, and shoulder regions, in survivors of head and neck cancer. *Support Care Cancer.* 2020;28(6):2891–2898. DOI: 10.1007/s00520-019-05173-6

20. Fernández-de-Las-Peñas C, Simons D, Cuadrado ML, Pareja J. The role of myofascial trigger points in musculoskeletal pain syndromes of the head and neck. *Curr Pain Headache Rep.* 2007;11(5):365–372. DOI: 10.1007/s11916-007-0219-z

21. Costa YM, Arijji Y, Ferreira DMAO, et al. Muscle hardness and masticatory myofascial pain: Assessment and clinical relevance. *J Oral Rehabil.* 2018;45(8):640–646. DOI: 10.1111/joor.12644

22. Hong SW, Lee JK, Kang JH. Relationship among Cervical Spine Degeneration, Head and Neck postures, and Myofascial Pain in Masticatory and Cervical Muscles in Elderly with Temporomandibular Disorder. *Arch Gerontol Geriatr.* 2019;81:119–128. DOI: 10.1016/j.archger.2018.12.004

ОБ АВТОРАХ

***Михаил Владимирович Тардов**, докт. мед. наук, профессор кафедры общей врачебной практики; адрес: 117198, Россия, г. Москва, ул. Миклухо-Маклая, д. 6;
ORCID: <https://orcid.org/0000-0002-6673-5961>;
Scopus Author ID: 24741245400;
eLibrary SPIN: 2914-4731; e-mail: mvtardov@rambler.ru

* Автор, ответственный за переписку / Corresponding author

AUTHORS' INFO

***Mikhail V. Tardov**, M.D., D.Sc. (Medicine), Professor of the General Medical Practice Department; address: 6, Miklukho-Maklaya str., Moscow, 117198, Russian; ORCID: <https://orcid.org/0000-0002-6673-5961>;
Scopus Author ID: 24741245400;
eLibrary SPIN: 2914-4731; e-mail: mvtardov@rambler.ru

ОБ АВТОРАХ

Алексей Викторович Болдин, докт. мед. наук;
ORCID: <https://orcid.org/0000-0001-9319-2061>;
e-mail: drboldin@rambler.ru

Николай Владимирович Стуров, канд. мед. наук;
ORCID: <https://orcid.org/0000-0002-3138-8410>;
Scopus Author ID: 57194834700; eLibrary SPIN: 2805-9823;
e-mail: sturov-nv@rudn.ru

Георгий Николаевич Кобыляну, канд. мед. наук;
ORCID: <https://orcid.org/0000-0002-8303-514X>;
eLibrary SPIN: 3880-0333; e-mail: kobylyanu-gn@rudn.ru

Фрейре Да Сильва Тиаго;
ORCID: <https://orcid.org/0000-0001-8763-947X>;
e-mail: freyre-da-silva-ts@rudn.ru

AUTHORS' INFO

Alexey V. Boldin, M.D., D.Sc. (Medicine);
ORCID: <https://orcid.org/0000-0001-9319-2061>;
e-mail: drboldin@rambler.ru

Nikolay V. Sturov, M.D., Ph.D. (Medicine);
ORCID: <https://orcid.org/0000-0002-3138-8410>;
Scopus Author ID: 57194834700; eLibrary SPIN: 2805-9823;
e-mail: sturov-nv@rudn.ru

Georgiy N. Kobylyanu, M.D., Ph.D. (Medicine);
ORCID: <https://orcid.org/0000-0002-8303-514X>;
eLibrary SPIN: 3880-0333; e-mail: kobylyanu-gn@rudn.ru

Freire Da Silva Thiago;
ORCID: <https://orcid.org/0000-0001-8763-947X>;
e-mail: freyre-da-silva-ts@rudn.ru

УДК 616.8-009.1

DOI: <https://doi.org/10.17816/rmmar111854>

Обзорная статья

Роль короткоцепочечных жирных кислот в патогенезе болезни Паркинсона

И.В. Красаков^{1, 2}, И.В. Литвиненко¹, Г.Г. Родионов², Н.И. Давыдова²,
С.С. Алексанин², Е.В. Светкина²

¹ Военно-медицинская академия, Санкт-Петербург, Россия;

² Всероссийский центр экстренной и радиационной медицины им. А.М. Никифорова, Санкт-Петербург, Россия

Болезнь Паркинсона тесно связана с дисфункцией энтеральной нервной системы и дисбиозом микробиоты кишечника. Короткоцепочечные жирные кислоты являются основными метаболитами, образующимися в результате ферментации пищевых волокон бактериями кишечника, и предположительно играют ключевую роль в перекрестном взаимодействии кишечника и мозга. В статье представлен обзор литературы, посвященный изучению вклада короткоцепочечных жирных кислот в патогенез болезни Паркинсона. Обсуждается, что у пациентов с болезнью Паркинсона концентрация ацетата, пропионата и бутирата в плазме выше, чем в контрольной группе. Данные изменения коррелируют с тяжестью клинической картины болезни Паркинсона, уровнем провоспалительных бактерий кишечника и провоспалительных цитокинов. Причиной таких изменений, возможно, является избыточное заселение кишечника пациентов с болезнью Паркинсона такими бактериями, как клостридии и руминококки, что приводит к регуляторным иммунным реакциям, воспалению кишечника, повышенной проницаемости кишечного барьера, избыточному поступлению в первую очередь пропионата в центральную нервную систему и активизации нейровоспаления. Продемонстрирована важность дальнейшего изучения взаимосвязи изменений метабиоты кишечника, ее метаболома, Т-клеточного звена иммунной системы у пациентов с болезнью Паркинсона. Обосновано исследование плазмы крови пациентов с болезнью Паркинсона именно с помощью метода газовой хромато-масс-спектрометрии для истинной, клинически значимой оценки взаимодействия «кишечник–мозг».

Ключевые слова: болезнь Паркинсона; короткоцепочечные жирные кислоты; метаболом; метод газовой хромато-масс-спектрометрии; микробиота кишечника; нейровоспаление; патогенез.

Как цитировать:

Красаков И.В., Литвиненко И.В., Родионов Г.Г., Давыдова Н.И., Алексанин С.С., Светкина Е.В. Роль короткоцепочечных жирных кислот в патогенезе болезни Паркинсона // Известия Российской Военно-медицинской академии. 2022. Т. 41. № 4. С. 439–444. DOI: <https://doi.org/10.17816/rmmar111854>

DOI: <https://doi.org/10.17816/rmmar111854>

Review Article

Role of short-chain fatty acids in the pathogenesis of Parkinson's disease

Igor V. Krasakov^{1, 2}, Igor V. Litvinenko¹, Gennadiy G. Rodionov²,
Nataliya I. Davydova², Sergey S. Aleksanin², Ekaterina V. Svetkina²

¹ Military Medical Academy, Saint Petersburg, Russia;

² Nikiforov All-Russian Center of Emergency and Radiation Medicine, Saint Petersburg, Russia

Parkinson's disease is tightly related to enteric nervous system dysfunction and gut microbiota dysbiosis. Short-chain fatty acids are the main metabolites produced by the gut bacteria fermentation of dietary fiber and are suggested to play a key role in gut–brain cross-talk. The article presents a review of the literature on the contribution of short-chain fatty acids to the pathogenesis of Parkinson's disease. Patients with Parkinson's disease have higher plasma concentrations of acetate, propionate, and butyrate than controls. These changes correlate with the severity of the clinical picture of Parkinson's disease, levels of pro-inflammatory gut bacteria and pro-inflammatory cytokines. The cause of these changes may be an over-population of the gut of Parkinson's disease patients with bacteria such as clostridia and ruminococci, leading to regulatory immune reactions, intestinal inflammation, increased permeability of the intestinal barrier, excessive intake primarily of propionate in the central nervous system, and activation of neuroinflammation. The importance of further study of the relationship between changes in gut metabiome, its metabolome, and the immune system T-cell in patients with Parkinson's disease is demonstrated. Justified the study of blood plasma from patients with Parkinson's disease using gas chromatography–mass spectrometry for the accurate, clinically relevant, assessment of the gut–brain crosstalk.

Keywords: gas chromatography–mass spectrometry; gut microbiota; metabolome; neuroinflammation; Parkinson's disease; pathogenesis; short-chain fatty acids.

To cite this article:

Krasakov IV, Litvinenko IV, Rodionov GG, Davydova NI, Aleksanin SS, Svetkina EV. Role of short-chain fatty acids in the pathogenesis of Parkinson's disease. *Russian Military Medical Academy Reports*. 2022;41(4):439–444. DOI: <https://doi.org/10.17816/rmmar111854>

Received: 12.10.2022

Accepted: 19.10.2022

Published: 17.11.2022

АКТУАЛЬНОСТЬ

В последние годы активно обсуждается вопрос вклада кишечника в патогенез спорадической формы болезни Паркинсона (БП). Развитие гипотезы формирования системы «кишечник–мозг», а впоследствии и гипотезы «двойного удара» [1], привело к проведению многочисленных исследований, направленных на поиск различий составов микробиоты кишечника у пациентов с БП и контрольной группы. Предприняты попытки определения корреляций выявленных отличий с тяжестью и темпами прогрессирования заболевания. Более того, проводится поиск бактерий, которые могли бы являться потенциальными биомаркерами БП. К сожалению, полученные результаты зачастую противоречивы, и все чаще встает вопрос об информативности и необходимости дальнейшего развития данного направления.

Недостаточный оптимизм в отношении изучения особенностей состава микробиоты кишечника при БП заставляет направить исследовательский интерес на метаболом кишечника, и в частности на короткоцепочечные жирные кислоты (КЦЖК).

ОСНОВНАЯ ЧАСТЬ

КЦЖК являются основными метаболитами, образующимися в результате ферментации пищевых волокон бактериями кишечника, и предположительно играют ключевую роль в перекрестном взаимодействии кишечника и мозга [2, 3]. Ацетат производится в результате работы большинства анаэробов кишечника, пропионат — в основном бактериями типа *Bacteroidetes*, а бутират — бактериями типа *Firmicutes* [4, 5]. В норме большая часть КЦЖК, вырабатываемых в толстой кишке, поглощается и утилизируется колоноцитами, и лишь незначительная их часть попадает в кровь [6]. КЦЖК оказывают местное воздействие, поддерживая целостность кишечного барьера и формируя врожденный иммунитет слизистой оболочки кишечника. Кроме того, они оказывают дистанционное влияние (путем попадания в системный кровоток) на гематоэнцефалический барьер (ГЭБ), воздействуя на синтез белков плотных контактов, а также способны проникать через ГЭБ, оказывая влияние на нейроны путем активации рецепторов, сопряженных с G-белком (G protein-coupled receptors, GPCRs) [6].

Исследование *in vivo* на модели трансгенных мышей с чрезмерной экспрессией α -синуклеина показало, что их стерильность в отношении кишечной микробиоты (Germ-free мыши, GF-мыши) приводит к устранению фенотипа заболевания, а пероральное кормление КЦЖК возобновляет патологический процесс, характерный для БП (увеличение агрегации α -синуклеина и активация микроглии) [2]. При этом в образцах фекалий GF-мышей наблюдалась более низкая концентрация КЦЖК, что позволяет предположить наличие негативного влияния избыточного

поступления и/или неправильного соотношения ацетата, пропионата и бутирата на нейровоспаление. Кроме того, введение образцов микробиома стула пациентов с БП мышам еще больше усилило проявление двигательных нарушений.

Интересно, что в зависимости от метода и материала исследования получены различные результаты оценки уровня содержания КЦЖК у пациентов с БП. Так, Unger с соавт. (2016) в результате сравнительного исследования КЦЖК в образцах кала пациентов с БП и соответствующей по возрасту контрольной группы выявили снижение содержания ацетата, пропионата и бутирата у пациентов с БП [3]. Противоположные результаты были получены при сравнительной оценке КЦЖК в плазме крови с помощью метода газовой хромато-масс-спектрометрии (ГХ-МС) [7], где в сравнении с контрольной группой у пациентов с БП отмечалось значительное повышение уровня КЦЖК. Более того, последующие исследования с использованием ГХ-МС позволили продемонстрировать снижение уровня ацетата и пропионата в плазме крови у пациентов с мультисистемной атрофией (МСА), но не у пациентов с БП [8]. Данные результаты позволили предложить оценку уровня ацетата и пропионата в плазме крови в качестве критерия дифференциальной диагностики МСА паркинсонического типа (МСА тип П) и БП. Площадь под кривой (area under the curve, AUC) составила 0,89 (95 % ДИ 0,80–0,97), 91 % специфичность и 80 % чувствительность. Таким образом, проблема выбора метода и материалов исследования метаболома повторяет историю с метабиотой кишечника при БП (спорные результаты исследования кала методом секвенирования микробиоты по маркерному фрагменту V3-V4 гена бактериальной 16S рРНК). Ранее мы показали, что для истинной, клинически значимой, оценки взаимодействия «кишечник–мозг» необходимо исследовать именно плазму крови, и именно методом ГХ-МС [9].

В 2022 г. опубликованы результаты крупного исследования (уровень достоверности доказательств — 3), направленного на оценку уровня КЦЖК в кале и плазме крови у двух групп пациентов (96 с БП и 85 контрольная группа), а также оценку взаимосвязи уровней КЦЖК с клинической картиной, изменениями в составе микробиоты и уровнем цитокинов [10]. Оценка уровня КЦЖК проводили с помощью ГХ-МС, изменения микробиоты — путем секвенирования метагеномной ДНК методом случайного фрагментирования (whole metagenome shotgun sequencing) образцов кала.

У пациентов с БП концентрация ацетата, пропионата и бутирата в плазме была выше, чем в контрольной группе, тогда как уровень этих показателей в кале был ниже. Количество баллов III части унифицированной шкалы оценки БП Международного общества расстройств движений (MDS-Unified Parkinson's Disease Rating Scale, MDS-UPDRS) коррелировало с повышенными концентрациями пропионата в плазме ($r = 0,26$, $p = 0,042$) у пациентов с БП.

Показатели краткой шкалы оценки психического статуса (Mini-Mental State Examination, MMSE) отрицательно коррелировали с уровнями бутирата ($r = -0,09$, $p = 0,027$) и валерата ($r = -0,032$, $p = 0,033$) в плазме крови. В группе пациентов с БП было выявлено избыточное количество таких провоспалительных бактерий, как *Clostridiales NK3B98* и *Ruminococcus sp. AM07-15*, уровень которых значительно коррелировал с повышенным уровнем в плазме крови КЦЖК, особенно пропионата. Выявленные изменения состава микробиоты в очередной раз подтверждают полученные нами ранее результаты с использованием ГХ-МС [9]. Кроме того, выявлены корреляции уровня ацетата в плазме с интерфероном гамма (IFN γ) ($r = 0,301$, $p = 0,003$) и тенденция достоверной связи с фактором некроза опухоли (TNF- α) ($r = 0,197$, $p = 0,051$); уровень плазменного бутирата коррелировал с IFN- γ ($r = 0,194$, $p = 0,06$).

Одним из возможных объяснений расхождения показателей уровня КЦЖК в плазме (повышение) и стуле (норма/снижение) может быть повышенная проницаемость кишечника (нарушение работы кишечного барьера), что позволяет КЦЖК попадать в системный кровоток. Так, исследования на модели грызунов показали, что одним из самых ранних патологических изменений при БП является воспаление кишечника с нарушением плотных контактов. КЦЖК может проникать через ГЭБ и оказывать влияние на нейроны и микроглию [11]. Какое это будет влияние — позитивное или отрицательное, по всей видимости, зависит от количества КЦЖК, прошедших через ГЭБ. При низком, физиологическом, уровне КЦЖК в системном кровотоке они оказывают благоприятное воздействие, в том числе на целостность ГЭБ и эпигенетические механизмы регуляции нейрогенеза. В то же время КЦЖК могут оказывать и патологическое воздействие, если их уровень находится в диапазоне концентрации, которая, как было показано, способствует нейровоспалению в модели трансгенных мышей с чрезмерной экспрессией α -синуклеина (ацетат 67,5 ммоль, пропионат 25 ммоль, бутират 40 ммоль) [2]. Выявленные закономерности свидетельствуют о важности проведения дальнейших исследований молекулярных механизмов действия КЦЖК в различных диапазонах концентраций в центральной нервной системе (ЦНС) при БП.

СПИСОК ЛИТЕРАТУРЫ

1. Rietdijk C.D., Perez-Pardo P., Garssen J., et al. Exploring Braak's Hypothesis of Parkinson's Disease // *Front. Neurol.* 2017. Vol. 8. P. 37. DOI: 10.3389/fneur.2017.00037
2. Sampson T.R., Debelius J.W., Thron T., et al. Gut Microbiota Regulate Motor Deficits and Neuroinflammation in a Model of Parkinson's Disease // *Cell.* 2016. Vol. 167, No. 6. P. 1469–1480. DOI: 10.1016/j.cell.2016.11.018
3. Unger M.M., Spiegel J., Dillmann K.U., et al. Short chain fatty acids and gut microbiota differ between patients with Parkinson's

Безусловный интерес вызывает взаимосвязь уровня пропионовой кислоты в плазме крови пациентов с БП с выраженностью моторных симптомов, уровнем провоспалительных цитокинов, а также концентрацией «провоспалительных» бактерий семейств *Clostridia* и *Ruminococcus*. Ранее было отмечено, что повышение именно уровня пропионата вызывает дисфункцию митохондрий, активирует Т-клеточный иммунитет и усиливает оксидативный стресс, особенно в стриатуме [12], а численность бактерий порядка *Clostridiales* положительно коррелирует с регуляторным Т-клеточным транскрипционным фактором FOXP3 [13]. Возможно, именно избыточное заселение кишечника пациентов с БП вышеперечисленными бактериями приводит к регуляторным иммунным реакциям, воспалению кишечника, повышенной проницаемости кишечного барьера, избыточному поступлению пропионата в ЦНС. В связи с этим представляют интерес дальнейшие исследования по оценке влияния КЦЖК на Т-клеточное звено иммунной системы при БП, в том числе на минорную субпопуляцию $\gamma\delta$ Т-клеток, которые могут играть важную роль в регуляции хронического воспаления при данном заболевании [14].

ЗАКЛЮЧЕНИЕ

Таким образом, при БП происходит изменение не только состава микробиома, но и состава метаболома желудочно-кишечного тракта. Показано, что КЦЖК, по всей видимости, имеют большой потенциал влияния на нейровоспаление. Их роль в патогенезе БП будет еще долго оставаться в фокусе фундаментальных исследований.

ДОПОЛНИТЕЛЬНАЯ ИНФОРМАЦИЯ

Источник финансирования. Финансирование данной работы не проводилось.

Конфликт интересов. Авторы декларируют отсутствие явных и потенциальных конфликтов интересов, связанных с публикацией настоящей статьи.

Вклад авторов. Все авторы внесли существенный вклад в проведение исследования и подготовку статьи, прочли и одобрили финальную версию перед публикацией.

- disease and age-matched controls // *Parkinsonism Relat. Disord.* 2016. Vol. 32. P. 66–72. DOI: 10.1016/j.parkreldis.2016.08.019
4. Thursby E., Juge N. Introduction to the human gut microbiota // *Biochem. J.* 2017. Vol. 474, No. 11. P. 1823–1836. DOI: 10.1042/BCJ20160510
5. Louis P., Flint H.J. Formation of propionate and butyrate by the human colonic microbiota // *Environ. Microbiol.* 2017. Vol. 19, No. 1. P. 29–41. DOI: 10.1111/1462-2920
6. Dalile B., Van Oudenhove L., Vervliet B., Verbeke K. The role of short-chain fatty acids in microbiota-gut-brain communication //

Nat. Rev. Gastroenterol Hepatol. 2019. Vol. 16, No. 8. P. 461–478. DOI: 10.1038/s41575-019-0157-3

7. Shin C., Lim Y., Lim H., Ahn T.B. Plasma Short-Chain Fatty Acids in Patients with Parkinson's Disease // *Mov. Disord.* 2020. Vol. 35, No. 6. P. 1021–1027. DOI: 10.1002/mds.28016

8. He X., Qian Y., Xu S., et al. Plasma Short-Chain Fatty Acids Differences in Multiple System Atrophy from Parkinson's Disease // *J. Parkinsons Dis.* 2021. Vol. 11, No. 3. P. 1167–1176. DOI: 10.3233/JPD-212604

9. Красаков И.В., Литвиненко И.В., Родионов Г.Г., и др. Оценка микробиоты кишечника у пациентов с болезнью Паркинсона с помощью метода газовой хромато-масс-спектрометрии // *Анналы клинической и экспериментальной неврологии.* 2018. Т. 12, № 4. С. 23–29. DOI: 10.25692/ACEN.2018.4.3

10. Chen S.J., Chen C.C., Liao H.Y., et al. Association of Fecal and Plasma Levels of Short-Chain Fatty Acids with Gut Microbiota and Clinical Severity in Patients with Parkinson Disease // *Neurology.* 2022. Vol. 98, No. 8. P. e848–e858. DOI: 10.1212/WNL.0000000000013225

11. Kelly L.P., Carvey P.M., Keshavarzian A., et al. Progression of intestinal permeability changes and alpha-synuclein expression in a mouse model of Parkinson's disease // *Mov. Disord.* 2014. Vol. 29, No. 8. P. 999–1009. DOI: 10.1002/mds.25736

12. Kim C.H., Park J., Kim M. Gut microbiota-derived short-chain Fatty acids, T cells, and inflammation // *Immune Netw.* 2014. Vol. 14, No. 6. P. 277–288. DOI: 10.4110/in.2014.14.6.277

13. Lindenberg F., Krych L., Fielden J., et al. Expression of immune regulatory genes correlate with the abundance of specific Clostridiales and Verrucomicrobia species in the equine ileum and cecum // *Sci. Rep.* 2019. Vol. 9, No. 1. Art. 12674. DOI: 10.1038/s41598-019-49081-5

14. Красаков И.В., Давыдова Н.И., Калашникова А.А., и др. Особенности показателей врожденного и адаптивного иммунитета у пациентов с болезнью Паркинсона // *Анналы клинической и экспериментальной неврологии.* 2022. Т. 16, № 1. С. 14–23. DOI: 10.54101/ACEN.2022.1.2

REFERENCES

1. Rietdijk CD, Perez-Pardo P, Garssen J, et al. Exploring Braak's Hypothesis of Parkinson's Disease. *Front Neurol.* 2017;8:37. DOI: 10.3389/fneur.2017.00037

2. Sampson TR, Debelius JW, Thron T, et al. Gut Microbiota Regulate Motor Deficits and Neuroinflammation in a Model of Parkinson's Disease. *Cell.* 2016;167(6):1469–1480.e12. DOI: 10.1016/j.cell.2016.11.018

3. Unger MM, Spiegel J, Dillmann KU, et al. Short chain fatty acids and gut microbiota differ between patients with Parkinson's disease and age-matched controls. *Parkinsonism Relat Disord.* 2016;32:66–72. DOI: 10.1016/j.parkreldis.2016.08.019

4. Thursby E, Juge N. Introduction to the human gut microbiota. *Biochem J.* 2017;474(11):1823–1836. DOI: 10.1042/BCJ20160510

5. Louis P, Flint HJ. Formation of propionate and butyrate by the human colonic microbiota. *Environ Microbiol.* 2017;19(1):29–41. DOI: 10.1111/1462-2920

6. Dalile B, Van Oudenhove L, Vervliet B, Verbeke K. The role of short-chain fatty acids in microbiota-gut-brain communication. *Nat Rev Gastroenterol Hepatol.* 2019;16(8):461–478. DOI: 10.1038/s41575-019-0157-3

7. Shin C, Lim Y, Lim H, Ahn TB. Plasma Short-Chain Fatty Acids in Patients with Parkinson's Disease. *Mov Disord.* 2020;35(6):1021–1027. DOI: 10.1002/mds.28016

8. He X, Qian Y, Xu S, et al. Plasma Short-Chain Fatty Acids Differences in Multiple System Atrophy from Parkinson's Disease. *J Parkinsons Dis.* 2021;11(3):1167–1176. DOI: 10.3233/JPD-212604

9. Krasakov IV, Litvinenko IV, Rodionov GG, et al. Evaluation of gut microbiota in Parkinson's disease using gas chromatography with mass spectrometric detection. *Annals of clinical and experimental neurology.* 2018;12(4):23–29. (In Russ.) DOI: 10.25692/ACEN.2018.4.3

10. Chen SJ, Chen CC, Liao HY, et al. Association of Fecal and Plasma Levels of Short-Chain Fatty Acids with Gut Microbiota and Clinical Severity in Patients with Parkinson Disease. *Neurology.* 2022;98(8):e848–e858. DOI: 10.1212/WNL.0000000000013225

11. Kelly LP, Carvey PM, Keshavarzian A, et al. Progression of intestinal permeability changes and alpha-synuclein expression in a mouse model of Parkinson's disease. *Mov Disord.* 2014;29(8):999–1009. DOI: 10.1002/mds.25736

12. Kim CH, Park J, Kim M. Gut microbiota-derived short-chain Fatty acids, T cells, and inflammation. *Immune Netw.* 2014;14(6):277–288. DOI: 10.4110/in.2014.14.6.277

13. Lindenberg F, Krych L, Fielden J, et al. Expression of immune regulatory genes correlate with the abundance of specific Clostridiales and Verrucomicrobia species in the equine ileum and cecum. *Sci Rep.* 2019;9(1):12674. DOI: 10.1038/s41598-019-49081-5

14. Krasakov IV, Davydova NI, Kalashnikova AA, et al. Features of innate and adaptive immunity in patients with Parkinson's disease. *Annals of clinical and experimental neurology.* 2022;16(1):14–23. (In Russ.) DOI: 10.54101/ACEN.2022.1.2

ОБ АВТОРАХ

*Игорь Вячеславович Красаков, канд. мед. наук;
адрес: 194044, Россия, г. Санкт-Петербург, ул. Академика
Лебедева, д. 4/2;
ORCID: <https://orcid.org/0000-0001-6092-0659>;
eLibrary SPIN: 9891-8300; Researcher ID: I-8865-2016;
Scopus Author ID: 26642102200; e-mail: ikrasakov@gmail.com

AUTHORS' INFO

*Igor V. Krasakov, M.D., Ph.D. (Medicine);
address: 4/2, Akademika Lebedeva str., Saint Petersburg, 194044,
Russia;
ORCID: <https://orcid.org/0000-0001-6092-0659>;
eLibrary SPIN: 9891-8300; Researcher ID: I-8865-2016;
Scopus Author ID: 26642102200; e-mail: ikrasakov@gmail.com

* Автор, ответственный за переписку / Corresponding author

ОБ АВТОРАХ

Игорь Вячеславович Литвиненко, докт. мед. наук, профессор;
ORCID: <https://orcid.org/0000-0001-8988-3011>;
eLibrary SPIN: 6112-2792; Researcher ID: F-9120-2013;
Scopus Author ID: 57202361039; e-mail: litvinenkoiv@rambler.ru

Геннадий Георгиевич Родионов, докт. мед. наук;
eLibrary SPIN: 6471-3933; e-mail: rodgengeor@yandex.ru

Наталия Ивановна Давыдова, канд. мед. наук;
ORCID: <https://orcid.org/0000-0001-8644-905X>;
eLibrary SPIN: 7914-5866; e-mail: davydova777@yandex.ru

Сергей Сергеевич Алексанин, докт. мед. наук, профессор,
чл.-корр. РАН, ORCID: <https://orcid.org/0000-0001-6998-1669>;
eLibrary SPIN: 1256-5967; e-mail: medicine@nrterm.ru

Екатерина Владимировна Светкина, врач клинической
лабораторной диагностики;
ORCID: <https://orcid.org/0000-0001-9540-5980>;
eLibrary SPIN: 4224-5518; e-mail: svetkina.evl@gmail.com

AUTHORS' INFO

Igor V. Litvinenko, M.D., D.Sc. (Medicine), Professor;
ORCID: <https://orcid.org/0000-0001-8988-3011>;
eLibrary SPIN: 6112-2792; Researcher ID: F-9120-2013;
Scopus Author ID: 57202361039; e-mail: litvinenkoiv@rambler.ru

Gennadiy G. Rodionov, M.D., D.Sc. (Medicine);
eLibrary SPIN: 6471-3933; e-mail: rodgengeor@yandex.ru

Nataliya I. Davydova, M.D., Ph.D. (Medicine);
ORCID: <https://orcid.org/0000-0001-8644-905X>;
eLibrary SPIN: 7914-5866; e-mail: davydova777@yandex.ru

Sergey S. Aleksanin, M.D., D.Sc. (Medicine), Professor, corres-
ponding member of RAS; ORCID: <https://orcid.org/0000-0001-6998-1669>;
eLibrary SPIN: 1256-5967; e-mail: medicine@nrterm.ru

Ekaterina V. Svetkina, M.D., clinical laboratory
diagnostics specialist;
ORCID: <https://orcid.org/0000-0001-9540-5980>;
eLibrary SPIN: 4224-5518; e-mail: svetkina.evl@gmail.com

УДК 616.8-00

DOI: <https://doi.org/10.17816/rmmar111889>

Обзорная статья

Иммуноопосредованные и аутоиммунные поражения ЦНС при новой коронавирусной инфекции

А.О. Козлова, А.Х. Забирова, Е.В. Байдина, М.Н. Захарова

Научный центр неврологии, Москва, Россия

Аутоиммунные и иммуноопосредованные заболевания центральной нервной системы являются достаточно редкими, однако потенциально тяжелыми и инвалидизирующими осложнениями новой коронавирусной инфекции (COVID-19), в связи с чем их изучению уделяется все больше внимания. В связи со сложностью проведения исследований и отсутствием единых критериев диагностики истинная распространенность данной группы заболеваний остается окончательно не выясненной. Согласно современным представлениям, в патогенезе аутоиммунных и иммуноопосредованных поражений центральной нервной системы при COVID-19 могут играть роль разнообразные механизмы, включая ответ на прямую вирусную инвазию, синтез широкого спектра провоспалительных цитокинов и иных медиаторов воспаления, образование аутоантител в исходе нейровоспаления за счет перекрестной реактивности и активации Т- и В-лимфоцитов, а также молекулярной мимикрии. Описанные механизмы приводят к поражению глиальных клеток и развитию демиелинизации, а впоследствии — и к нейродегенерации. В этом обзоре рассматриваются современные данные относительно патогенетических механизмов и клинических особенностей наиболее распространенных осложнений COVID-19 — миелитов, заболеваний, ассоциированных с антителами к миелиновому олигодендроцитарному гликопротеину, спектра заболеваний оптиконейромиелита. Также обсуждаются основные биомаркеры, выявляемые у пациентов, перенесших COVID-19, их диагностическая и клиническая значимость. Кроме того, в обзоре кратко рассматриваются основные варианты терапии и особенности ответа на лечение при иммуноопосредованных осложнениях COVID-19. С учетом роста числа пациентов, перенесших COVID-19, изучение подобных заболеваний, их связи с инфекцией и возможных механизмов представляется крайне актуальным направлением современной нейроиммунологии.

Ключевые слова: аутоиммунные заболевания; заболевания спектра оптиконейромиелита; коронавирусная инфекция; COVID-19; миелиновый олигодендроцитарный гликопротеин; миелит; SARS-CoV-2.

Как цитировать:

Козлова А.О., Забирова А.Х., Байдина Е.В., Захарова М.Н. Иммуноопосредованные и аутоиммунные поражения ЦНС при новой коронавирусной инфекции // Известия Российской Военно-медицинской академии. 2022. Т. 41. № 4. С. 445–453. DOI: <https://doi.org/10.17816/rmmar111889>

DOI: <https://doi.org/10.17816/rmmar111889>

Review Article

Immune-mediated and autoimmune disorders of central nervous system after new coronavirus disease

Alexandra O. Kozlova, Alfiia Kh. Zabiroya, Ekaterina V. Baydina, Mariya N. Zakharova

Research Center of Neurology, Moscow, Russia

Autoimmune and immune-mediated diseases of the central nervous system are relatively rare, but potentially severe and disabling complications of the novel coronavirus infection (COVID-19). Despite the lack of exact prevalence of this group among other complications of COVID-19, its study lately receives increasing attention. Big variety of mechanisms could be involved into pathogenesis of autoimmune and immune-mediated disorders of the central nervous system, including the aberrant immune response to direct viral invasion, neuroinflammation and activation of T- and B-lymphocytes, formation of autoantibodies as a result of cross-reactivity or due to molecular mimicry, etc. This review discusses recent data on the pathogenetic mechanisms as well as clinical features of the most common complications of COVID-19: myelitis, MOG-associated diseases, spectrum of neuromyelitis optica disorders. Multiple potential biomarkers detected in post-COVID-19 patients and their diagnostic and clinical value are discussed. Given the increased number of patients having COVID-19, the study of such diseases, their connection with infection, and possible mechanisms seems to be an extremely relevant area of modern neuroimmunology.

Keywords: autoimmune diseases; coronavirus disease; COVID-19; myeline oligodendrocyte glycoprotein; myelitis; neuromyelitis optica spectrum disorders; SARS-CoV-2.

To cite this article:

Kozlova AO, Zabiroya AKh., Baydina EV, Zakharova MN. Immune-mediated and autoimmune disorders of central nervous system after new coronavirus disease. *Russian Military Medical Academy Reports*. 2022;41(4):445–453. DOI: <https://doi.org/10.17816/rmmar111889>

Received: 14.10.2022

Accepted: 20.10.2022

Published: 17.11.2022

АКТУАЛЬНОСТЬ

Новая коронавирусная инфекция (COVID-19), вызываемая вирусом SARS-CoV-2, была впервые зарегистрирована и описана в декабре 2019 г. в китайском городе Ухань. В марте 2020 г. в связи с лавинообразным ростом количества госпитализаций и летальных исходов эпидемия коронавирусной инфекции была признана пандемией. По мере увеличения числа случаев заболевания COVID-19 стало ясно, что вирус SARS-CoV-2 помимо поражения дыхательной системы может приводить к мультиорганной патологии, в частности к нарушениям функционирования сердечно-сосудистой системы, желудочно-кишечного тракта, системы свертывания крови, вызывать различные поражения кожи, глаз, а также нервной системы [1–8].

С момента описания первого случая поражения нервной системы, ассоциированного с вирусом SARS-CoV-2, в литературе все чаще появлялись сообщения об острых или долгосрочных неврологических расстройствах, возникающих одновременно или после перенесенной инфекции SARS-CoV-2. Данные неврологические осложнения, собирательно описываемые термином «нейро-COVID», включают широкий спектр клинических проявлений, начиная от легких симптомов, таких как потеря обоняния и вкуса, головная боль и утомляемость, до более тяжелых, включая вирусный энцефалит, инсульт, различные иммуноопосредованные и аутоиммунные заболевания (аутоиммунный энцефалит, миелит, оптический неврит, синдром Гийена–Барре и др.).

Согласно исследованиям, среди различных осложнений при COVID-19 поражения центральной нервной системы (ЦНС) встречаются у 36 % больных, периферической нервной системы (ПНС) — у 12 % больных [9]. Наиболее часто встречаемыми заболеваниями ЦНС являются острая энцефалопатия (53 %) и острое нарушение мозгового кровообращения по ишемическому или геморрагическому типу (19 %), судорожный синдром/эпилептический статус (10 %) [10]. Распространенность еще одной группы тяжелых поражений ЦНС при COVID-19 — иммуноопосредованных заболеваний — остается окончательно не выясненной, что может быть обусловлено ограничениями в проведении комплексных исследований во время пандемии и сложностью в определении единых диагностических критериев. По результатам исследования R. Moody и соавт. (2021) к наиболее часто встречающимся заболеваниям в данной группе относятся распространенные миелиты, острый рассеянный энцефаломиелит (ОРЭМ), рассеянный склероз, аквапорин-4 (AQP4)- и миелин-олигодендроцитарный гликопротеин (МОГ)-ассоциированные расстройства [8].

Разнообразие клинической картины, широкий спектр тяжести неврологических осложнений, а также вариабельный временной интервал возникновения симптомов позволяют предположить, что у пациентов с неврологическими нарушениями, ассоциированными с COVID-19,

в основе заболевания лежат различные патофизиологические механизмы (прямое токсическое действие вируса, иммуноопосредованные механизмы или выработка аутореактивных антител, метаболические и гипоксические нарушения).

ПАТОГЕНЕЗ

Появление провоспалительной активности в ЦНС на фоне коронавирусной инфекции может быть обусловлено как системным воспалением в ответ на инвазию вируса, т. е. исходить с периферии, так и быть результатом активации клеток-резидентов ЦНС, включая микроглию, астроциты и эндотелиальные клетки, вследствие проникновения вируса непосредственно через гематоэнцефалический барьер (ГЭБ).

Нейроинвазия

Все коронавирусы, включая SARS-CoV-2, MERS-CoV и SARS-CoV, в экспериментах *in vitro* и *in vivo* продемонстрировали высокий нейроинвазивный потенциал. В частности, на модельных животных была продемонстрирована способность вируса SARS-CoV-2 длительно сохраняться в мозге животных, а также диссеминировать в различные области головного мозга, что может потенциально объяснить разнообразную клиническую картину у пациентов с COVID-19. Потенциальными путями проникновения вируса SARS-CoV-2 в ЦНС являются: ретроградный аксональный транспорт (входными воротами могут служить свободные нервные окончания, расположенные на коже или слизистой оболочке тонкого кишечника, а также обонятельный или тройничный нерв); гематогенная диссеминация с проникновением через гематоэнцефалический барьер (путем инфицирования эпителиальных клеток сосудистых сплетений или с использованием лейкоцитов в качестве вектора); через рецепторы ангиотензин-превращающего фермента-2 (АПФ-2), локализованные на поверхности многих клеток, включая нейроны, астроциты, олигодендроциты и эндотелиальные клетки [11].

Инвазия вируса в ЦНС в редких случаях ведет к прямому цитотоксическому действию вируса с развитием таких осложнений, как некротический энцефалит или миелит. Однако в большинстве случаев она не приводит к прямому цитопатическому действию вируса, а вызывает активацию макроглии и микроглии с последующим развитием иммуноопосредованного поражения. Так, в многоцентровом исследовании при исследовании ликвора лишь у 1,28 % пациентов, перенесших SARS-CoV-2, удалось выявить копии рибонуклеиновой кислоты вируса методом полимеразной цепной реакции [12]. Интересно отметить, что все 3 компонента макроглии (олигодендроциты, астроциты и эпендимальные клетки), а также клетки микроглии содержат на своей поверхности рецепторы АПФ-2 и TMPRSS2 (трансмембранная сериновая протеаза), что обуславливает возможность их прямого инфицирования вирусом SARS-CoV-2 и повреждения [13].

Повреждение олигодендроцитов и нарушение дифференцировки клеток-предшественников на фоне активного синтеза провоспалительных цитокинов активированной микроглией ведет к демиелинизации и нарушению процесса ремиелинизации, что в долгосрочной перспективе может приводить к нейродегенерации [14].

Нейровоспаление

Среди опосредованных эффектов вируса на ЦНС можно выделить гиперактивацию врожденного и адаптивного иммунитета. Хорошо изучено, что SARS-CoV-2 является мощным триггером для активации синтеза провоспалительных цитокинов и других растворимых медиаторов воспаления, что ведет к гипервоспалению и развитию полиорганной недостаточности. Данный механизм может участвовать и в патогенезе неврологических осложнений COVID-19. Так, при исследовании цитокинов сыворотки пациентов с новой коронавирусной инфекцией были выявлены повышенные концентрации интерлейкина (ИЛ)-1 β , ИЛ-6, IP-10, фактора некроза опухоли (ФНО), интерферона- γ , воспалительного белка макрофагов (macrophage inflammatory protein, MIP) 1 α и 1 β и сосудистого эндотелиального фактора роста [11]. Развитие цитокинового шторма может способствовать многим клиническим и лабораторным проявлениям, наблюдаемым при тяжелом течении COVID-19: цитопении, коагулопатии, эндотелиальному повреждению и повышению сосудистой проницаемости. В ходе цитокинового шторма нарушается целостность ГЭБ, что ведет к локальной амплификации вируса и дополнительной стимуляции врожденного иммунного ответа в резидентных клетках.

В различных исследованиях проводилась оценка целостности ГЭБ у пациентов с различной тяжестью инфекции. Так у половины пациентов с тяжелой формой COVID-19 наблюдался повышенный уровень альбумина в ликворе, что свидетельствовало о нарушении проницаемости ГЭБ [15]. Примечательно, что повышенные уровни провоспалительных цитокинов могут сохраняться в цереброспинальной жидкости в течение нескольких недель или месяцев после выздоровления [16, 17], что позволяет предположить, что они также могут способствовать развитию длительных неврологических осложнений COVID-19 [18]. Потенциальный эффект повышения цитокинов на данный момент окончательно не выяснен, требуются дополнительные исследования в этой области.

Синтез аутоантител

Возможно предположить несколько механизмов появления аутоантител и, как следствие, развития аутоиммунных осложнений COVID-19. С одной стороны, образование широкого спектра антител может быть обусловлено перекрестной реактивностью, к которой приводит нейровоспаление за счет разрушения нервных клеток и, как следствие, распространения и обеспечения доступности криптоэпитопов аутоантигенов,

а также поликлональной активации Т- и В-лимфоцитов. С другой стороны, важную роль может играть также механизм молекулярной мимикрии, в основе которого лежит гомология человеческого протеома и компонентов вируса SARS-CoV-2.

Подтверждением участия механизма молекулярной мимикрии в патогенезе неврологических осложнений COVID-19 служат результаты сравнительного исследования первичной линейной последовательности белков вируса SARS-CoV-2 и человеческих белков. Авторы выявили не менее 30 пептидов, имеющих сходную аминокислотную последовательность [19]. Примерами таких гомологичных последовательностей могут быть белок Cbln2 (cerebellin-2, церебеллин-2), повреждение которого ассоциировано с развитием рассеянного склероза, и белок SLC12A6 (белок из семейства переносчиков растворенных веществ 12 (член 6)), изменения которого могут быть ассоциированы с развитием симптомокомплекса арефлексии и тяжелой прогрессирующей невропатии в сочетании с психическими нарушениями [20, 21]. Кроме того, потенциальными мишенями для аутоантител могут становиться белки не только со сходной пептидной последовательностью, но и с похожей вторичной или третичной структурой [19].

Роль механизмов перекрестной реактивности подтверждена в исследовании M. Fleischer et al. (2021), в котором было проведено исследование сыворотки крови пациентов, перенесших новую коронавирусную инфекцию, на наличие различных антинейрональных и антиглиальных антител. При этом у 35 % пациентов, перенесших COVID-19, было выявлено как минимум одно антитело вне зависимости от тяжести перенесенной инфекции. Наиболее часто выявлялись антитела к титину, MOG, антинейрональные антитела (анти-Yo, анти-Mi2a/2b, антитела к нейрональному антигену) и DNER (дельта/нотч-подобный белок, содержащий повторы эпителиального фактора роста; Delta/notch like EGF repeat containing) [15]. Кроме того, в одном из исследований высокие титры антинейрональных антител были также выявлены и в ликворе, что говорит о развитии интраклеточного иммунного ответа [22]. Значение выявляемых антинейрональных антител у асимптомных пациентов пока остается неизученным.

По данным другого исследования было обнаружено, что у 31 из 66 (47 %) тяжелобольных пациентов, инфицированных SARS-CoV-2, вырабатывались аутоантитела к β 2-гликопротеину и/или кардиолипину [23]. Кроме того, у пациентов с тяжелым течением COVID-19 уровни аутоантител к кардиолипину были значительно выше, чем у пациентов с умеренным течением заболевания [24]. Однако и в данном случае значимость данных антител для патогенеза тяжелых форм COVID-19 требует дальнейшего изучения.

Обнаружение широкого спектра аутоантител у пациентов с COVID-19 может быть обусловлено появлением экстрафолликулярных В-клеток [25]. Считается,

что эти клетки возникают непосредственно из наивных В-лимфоцитов, лишены рецепторов IgD, CD27, CD21 и хемокина CXCR5 и более склонны к выработке аутоантител [26]. Созревание и дифференцировка этих клеток проходят под контролем ИЛ-21, одного из основных медиаторов врожденной иммунной системы, что позволяет данным клеткам избегать механизмов иммунологической толерантности. В более ранних исследованиях повышенные концентрации экстрафолликулярных В-клеток были описаны у пациентов с аутоиммунными заболеваниями, в первую очередь с активной системной красной волчанкой, и это увеличение коррелировало с высокой активностью заболевания и худшими исходами [27]. Кроме того, высокие концентрации экстрафолликулярных В-клеток были также описаны при некоторых неврологических заболеваниях, например при энцефалите с антителами к рецептору NMDA (анти-NMDAR) [28]. Роль экстрафолликулярных В-клеток в развитии аутоиммунных заболеваний после перенесенной коронавирусной инфекции активно изучается в настоящее время.

ИММУНОПОСРЕДОВАННЫЕ ПОРАЖЕНИЯ ЦНС

Несмотря на отсутствие точных данных о частоте встречаемости иммуноопосредованных и аутоиммунных заболеваний ЦНС во время пандемии коронавируса, количество публикуемых сообщений и обзорных исследований по данной теме неуклонно растет. В этом разделе кратко описаны клинические особенности наиболее распространенных осложнений из данной группы.

Миелиты

Поражения спинного мозга при COVID-19 встречаются достаточно редко и составляют около 2,7 % случаев неврологических осложнений новой коронавирусной инфекции [10]. В литературе описаны различные варианты поражения спинного мозга у пациентов после COVID-19. Так, при прямом цитотоксическом действии вируса могут развиваться острый вялый миелит (полиомиелитическая форма) и некротический миелит. Вследствие иммуноопосредованных и аутоиммунных механизмов — изолированный острый поперечный миелит или поперечный миелит в рамках других заболеваний (рассеянного склероза, МОГ- и AQP4-ассоциированных расстройств). Кроме того, поражение спинного мозга может быть обусловлено различными метаболическими нарушениями с развитием, в частности, гипоксических миелопатий, фунгикулярного миелоза и сосудистой патологией с формированием инфаркта спинного мозга. На долю иммуноопосредованных изолированных поперечных миелитов, согласно обзорному исследованию R. Garg и соавт., приходится наибольшее количество случаев — 18 пациентов из 33 (54,5 %) [29].

Клиническая картина постинфекционного острого поперечного миелита при COVID-19 существенно не отличается от миелитов, развивающихся при других

вирусных заболеваниях (вызванных вирусами ветряной оспы, простого герпеса, Эпштейна–Барр и др.). Примерно через 2–8 нед после перенесенной инфекции у пациента происходит быстрое нарастание симптомов, характерных для поражения спинного мозга, в частности, нарушение поверхностной и глубокой чувствительности, как правило, двусторонние моторные нарушения в виде вялого пареза с постепенным переходом в спастический, и нарушение тазовых функций [30]. При проведении МРТ характерно выявление центрально расположенного очага, занимающего около 2/3 поперечника спинного мозга.

С другой стороны, на основании серии исследований удалось выявить некоторые особенности миелитов при COVID-19. Так, для них характерны протяженность очага длиной более четырех сегментов (встречается в 70 % случаев) и локализация преимущественно в шейно-грудном отделе, что обуславливает необходимость проведения дифференциальной диагностики с заболеваниями, ассоциированными с антителами к AQP4 и МОГ [29, 31]. Кроме того, глобально отмечается недостаточный ответ с неполным восстановлением утраченных функций [29, 32].

МОГ-ассоциированные заболевания

МОГ является второстепенным компонентом миелитов, вырабатываемым олигодендроцитами в ЦНС. МОГ-ассоциированные заболевания (МОГАЗ) включают широкий спектр клинических симптомов, таких как неврит зрительного нерва, протяженный миелит, острый диссеминированный энцефаломиелит, стволовой энцефалит, корковый энцефалит и краниальные невралгии. Клинический фенотип острого рассеянного энцефаломиелита (ОРЭМ) чаще наблюдается у детей, в то время как неврит зрительного нерва (одно- и двусторонний) и миелит чаще встречаются среди взрослых [33]. Течение заболевания обычно характеризуется острым началом с последующим чередованием эпизодов ремиссий и обострений, при этом прогрессирующее течение заболевания наблюдается крайне редко.

Дифференциальный диагноз МОГАЗ с другими демиелинизирующими патологиями проводится на основании характерной клинической картины (наличие одного из «классических» фенотипов), ремитирующего течения заболевания, обнаружения антител МОГ-IgG в сыворотке и выявления признаков демиелинизации на МРТ.

Триггером развития МОГАЗ могут быть различные вирусные инфекции, такие как вирус простого герпеса, цитомегаловирус, вирус Эпштейна–Барр, и бактериальные инфекции, в частности боррелиоз. Предполагается, что именно повышение уровней некоторых цитокинов и воспалительных маркеров, включая С-реактивный белок, D-димер, ИЛ-6, 7, 19, GCSF, IP-10, MCP1, макрофагальный воспалительный белок-α и ФНО-α играют значительную роль в развитии МОГАЗ после перенесенной

инфекции [34]. Однако на данный момент точный патофизиологический механизм все еще остается неясным.

На момент написания статьи опубликовано 2 обзорных исследования, где приведены данные 21 пациента с МОГАЗ, развившимся после перенесенного COVID-19 [35, 36]. В исследованиях сообщается преимущественно о пациентах молодого возраста. У большинства описанных пациентов (11 из 21) клиническая картина была представлена невритом зрительного нерва. Другими фенотипами являлись ОРЭМ, изолированный миелит, энцефалит и энцефалопатия с судорожным синдромом. Неврологические симптомы появлялись в среднем через 2 нед (от 4 дней до 5 нед) после перенесенной инфекции. Такой временной промежуток между перенесенной инфекцией SARS-CoV-2 и развитием МОГАЗ дает основание говорить об аутоиммунном или иммуноопосредованном генезе заболевания.

Несмотря на данные некоторых нейроиммунологических лабораторий, а также научных исследований, свидетельствующих об увеличении выявления антител к МОРГ у пациентов, перенесших COVID-19, в литературе наблюдается относительно малое количество сообщений о МОГАЗ [37]. Таким образом, можно предположить, что не у всех пациентов с антителами к МОРГ, выявляемыми после перенесенной новой коронавирусной инфекции, развивается МОГАЗ. Наиболее вероятно, что коронавирусная инфекция с последующим иммунным дисбалансом могут привести к развитию демиелинизирующей патологии у людей с генетической предрасположенностью и/или предшествующей иммунной дисрегуляцией [38].

Спектр заболеваний оптиконейромиелита (СЗОНМ)

Оптикомиелит Дэвика — идиопатическое аутоиммунное воспалительное заболевание ЦНС. Основными фенотипами заболевания являются оптический неврит, протяженный миелит и синдром *area postrema*, однако возможны и другие локализации поражения. Именно открытие специфического для данного заболевания антитела, избирательно связывающего AQP4, привело к пониманию патогенеза заболевания и, как следствие, причины крайней гетерогенности клинических фенотипов.

AQP4 — водный канал, расположенный на терминальной стороне астроцитов [39]. Нарушение проницаемости ГЭБ приводит к проникновению антител к AQP4 в головной мозг, где происходит его связывание с лигандом и разрушение астроцитов. Одновременно с этим происходит активация каскада компонентов комплемента, а также перемещение пула гранулоцитов, эозинофилов и лимфоцитов в ЦНС, что лежит в основе развития процессов демиелинизации и нейродегенерации [40].

СПИСОК ЛИТЕРАТУРЫ

1. Inciardi R.M., Lupi L., Zaccone G., et al. Cardiac Involvement in a Patient With Coronavirus Disease 2019 (COVID-19) // *JAMA Cardiol.* 2020. Vol. 5, No. 7. P. 819–824. DOI: 10.1001/jamacardio.2020.1096
2. Zoghi G., Moosavy S.H., Yavarian S., et al. Gastrointestinal implications in COVID-19 // *BMC Infect. Dis.* 2021. Vol. 21, No. 1. P. 1135. DOI: 10.1186/s12879-021-06824-y

Генетическая предрасположенность и перенесенные вирусные инфекции, такие как вирус простого герпеса, Эпштейн–Барр, цитомегаловирус, вирус Зика, являются основными факторами риска развития заболевания [41]. На примерах различных исследований показано, что инфицирование пациентов с предрасположенностью к развитию аутоиммунных заболеваний увеличивает частоту развития демиелинизирующих заболеваний, в том числе и СЗОНМ [42].

Как и другие вирусные инфекции, вирус SARS-CoV-2 может быть триггером развития СЗОНМ. Так, в обзорном исследовании Mirmosayyebab с соавт. (2022) было проанализировано 11 случаев развития СЗОНМ после перенесенной коронавирусной инфекции. Большинство пациентов были женщинами (60 %), средний возраст дебюта заболевания составлял 38,8 лет (7,5–70 лет). Неврологические симптомы, чаще всего в виде неврита зрительного нерва (63 %), наблюдались в среднем через 2 нед после перенесенной инфекции [43]. Необходимы дальнейшие исследования для определения взаимосвязи между COVID-19 и СЗОНМ.

ЗАКЛЮЧЕНИЕ

Новая коронавирусная инфекция является комплексным заболеванием, влияющим на все системы и органы человека. На возможность того, что вирус SARS-CoV-2 может вызывать различные иммуноопосредованные поражения нервной системы, указывают разнообразные научные исследования, в том числе полученные данные о нейротропных, нейроинвазивных свойствах SARS-CoV-2 и механизмах инициации и развития иммунного ответа при COVID-19. Выявление определенных аутоантител после перенесенной инфекции в ряде случаев указывает на нарушение регуляции иммунной системы, что может стать отправной точкой для запуска аутоиммунных заболеваний. Необходимы дальнейшие исследования для определения роли выявляемых антител у бессимптомных пациентов, у пациентов с характерными клиническими фенотипами аутоиммунных заболеваний.

ДОПОЛНИТЕЛЬНАЯ ИНФОРМАЦИЯ

Источник финансирования. Финансирование данной работы не проводилось.

Конфликт интересов. Авторы декларируют отсутствие явных и потенциальных конфликтов интересов, связанных с публикацией настоящей статьи.

Вклад авторов. Все авторы внесли существенный вклад в проведение исследования и подготовку статьи, прочли и одобрили финальную версию перед публикацией.

3. Gómez-Mesa J.E., Galindo-Coral S., Montes M.C., Muñoz Martin A.J. Thrombosis and Coagulopathy in COVID-19 // *Curr. Probl. Cardiol.* 2021. Vol. 46, No. 3. P. 100742. DOI: 10.1016/j.cpcardiol.2020.100742
4. Sachdeva M., Gianotti R., Shah M., et al. Cutaneous manifestations of COVID-19: Report of three cases and a review of literature // *J. Dermatol. Sci.* 2020. Vol. 98, No. 2. P. 75–81. DOI: 10.1016/j.jdermsci.2020.04.011
5. Seah I., Agrawal R. Can the Coronavirus Disease 2019 (COVID-19) Affect the Eyes? A Review of Coronaviruses and Ocular Implications in Humans and Animals // *Ocul. Immunol. Inflamm.* 2020. Vol. 28, No. 3. P. 391–395. DOI: 10.1080/09273948.2020.1738501
6. Espíndola O.M., Gomes Y.C.P., Brandão C.O., et al. Inflammatory Cytokine Patterns Associated with Neurological Diseases in Coronavirus Disease 2019 // *Ann. Neurol.* 2021. Vol. 89, No. 5. P. 1041–1045. DOI: 10.1002/ana.26041
7. Bernard-Valnet R., Perriot S., Canales M., et al. Encephalopathies Associated With Severe COVID-19 Present Neurovascular Unit Alterations Without Evidence for Strong Neuroinflammation // *Neurol. Neuroimmunol. Neuroinflamm.* 2021. Vol. 8, No. 5. Art. e1029. DOI: 10.1212/nxi.0000000000001029
8. Moody R., Wilson K., Flanagan K.L., et al. Adaptive Immunity and the Risk of Autoreactivity in COVID-19 // *Int. J. Mol. Sci.* 2021. Vol. 22, No. 16. Art. 8965. DOI: 10.3390/ijms22168965
9. Guan W.J., Ni Z.Y., Hu Y., et al. Clinical Characteristics of Coronavirus Disease 2019 in China // *N. Engl. J. Med.* 2020. Vol. 382, No. 18. P. 1708–1720. DOI: 10.1056/nejmoa2002032
10. Chou S.H., Beghi E., Helbok R., et al. Global Incidence of Neurological Manifestations Among Patients Hospitalized With COVID-19—A Report for the GCS-NeuroCOVID Consortium and the ENERGY Consortium // *JAMA Netw. Open.* 2021. Vol. 4, No. 5. Art. e2112131. DOI: 10.1001/jamanetworkopen.2021.12131
11. Ariño H., Heartshorne R., Michael B.D., et al. Neuroimmune disorders in COVID-19 // *J. Neurol.* 2022. Vol. 269, No. 6. P. 2827–2839. DOI: 10.1007/s00415-022-11050-w
12. Liu J.M., Tan B.H., Wu S., et al. Evidence of central nervous system infection and neuroinvasive routes, as well as neurological involvement, in the lethality of SARS-CoV-2 infection // *J. Med. Virol.* 2021. Vol. 93, No. 3. P. 1304–1313. DOI: 10.1002/jmv.26570
13. Arbour N., Ekané S., Côté G., et al. Persistent infection of human oligodendrocytic and neuroglial cell lines by human coronavirus 229E // *J. Virol.* 1999. Vol. 73, No. 4. P. 3326–3337. DOI: 10.1128/jvi.73.4.3326-3337.1999
14. Sarwar S., Rogers S., Mohamed A.S., et al. Multiple Sclerosis Following SARS-CoV-2 Infection: A Case Report and Literature Review // *Cureus.* 2021. Vol. 13, No. 10. Art. e19036. DOI: 10.7759/cureus.19036
15. Fleischer M., Köhrmann M., Dolff S., et al. Observational cohort study of neurological involvement among patients with SARS-CoV-2 infection // *Ther. Adv. Neurol. Disord.* 2021. Vol. 14. Art. 1756286421993701. DOI: 10.1177/1756286421993701
16. Jarius S., Pache F., Körtvelyessy P., et al. Cerebrospinal fluid findings in COVID-19: a multicenter study of 150 lumbar punctures in 127 patients // *J. Neuroinflammation.* 2022. Vol. 19, No. 1. P. 19. DOI: 10.1186/s12974-021-02339-0
17. Remsik J., Wilcox J.A., Babady N.E., et al. Inflammatory Leptomeningeal Cytokines Mediate COVID-19 Neurologic Symptoms in Cancer Patients // *Cancer Cell.* 2021. Vol. 39, No. 2. Art. 276–283.e3. DOI: 10.1016/j.ccell.2021.01.007
18. Al-Aly Z., Xie Y., Bowe B. High-dimensional characterization of post-acute sequelae of COVID-19 // *Nature.* 2021. Vol. 594, No. 7862. P. 259–264. DOI: 10.1038/s41586-021-03553-9
19. Dotan A., Muller S., Kanduc D., et al. The SARS-CoV-2 as an instrumental trigger of autoimmunity // *Autoimmun. Rev.* 2021. Vol. 20, No. 4. P. 102792. DOI: 10.1016/j.autrev.2021.102792
20. Baranzini S.E., Wang J., Gibson R.A., et al. Genome-wide association analysis of susceptibility and clinical phenotype in multiple sclerosis // *Hum. Mol. Genet.* 2009. Vol. 18, No. 4. P. 767–778. DOI: 10.1093/hmg/ddn388
21. Lourenço C.M., Dupré N., Rivière J.B., et al. Expanding the differential diagnosis of inherited neuropathies with non-uniform conduction: Andermann syndrome // *J. Peripher. Nerv. Syst.* 2012. Vol. 17, No. 1. P. 123–127. DOI: 10.1111/j.1529-8027.2012.00374.x
22. Song E., Bartley C.M., Chow R.D., et al. Divergent and self-reactive immune responses in the CNS of COVID-19 patients with neurological symptoms // *Cell Rep. Med.* 2021. Vol. 2, No. 5. P. 100288. DOI: 10.1016/j.xcrm.2021.100288
23. Xiao M., Zhang Y., Zhang S., et al. Antiphospholipid Antibodies in Critically Ill Patients With COVID-19 // *Arthritis. Rheumatol.* 2020. Vol. 72, No. 12. P. 1998–2004. DOI: 10.1002/art.41425
24. Bertin D., Brodovitch A., Beziane A., et al. Anticardiolipin IgG Autoantibody Level Is an Independent Risk Factor for COVID-19 Severity // *Arthritis. Rheumatol.* 2020. Vol. 72, No. 11. P. 1953–1955. DOI: 10.1002/art.41409
25. Wang E.Y., Mao T., Klein J., et al. Diverse Functional Autoantibodies in Patients with COVID-19 // *Nature.* 2021. Vol. 595, No. 7866. P. 283–288. DOI: 10.1101/2020.12.10.20247205
26. Woodruff M.C., Ramonell R.P., Nguyen D.C., et al. Extrafollicular B cell responses correlate with neutralizing antibodies and morbidity in COVID-19 // *Nat. Immunol.* 2020. Vol. 21, No. 12. P. 1506–1516. DOI: 10.1038/s41590-020-00814-z
27. Jenks S.A., Cashman K.S., Zumaquero E., et al. Distinct Effector B Cells Induced by Unregulated Toll-like Receptor 7 Contribute to Pathogenic Responses in Systemic Lupus Erythematosus // *Immunity.* 2018. Vol. 49, No. 4. P. 725–739.e6. DOI: 10.1016/j.immuni.2018.08.015. Erratum in: *Immunity.* 2020. Vol. 52, No. 1. P. 203. DOI: 10.1016/j.immuni.2019.12.005
28. Latorre D. Autoimmunity and SARS-CoV-2 infection: Unraveling the link in neurological disorders // *Eur. J. Immunol.* 2022. Vol. 52, No. 10. P. 1561–1571. DOI: 10.1002/eji.202149475
29. Garg R.K., Paliwal V.K., Gupta A. Spinal cord involvement in COVID-19: A review // *J. Spinal. Cord. Med.* 2021. Vol. 11. P. 1–15. DOI: 10.1080/10790268.2021.1888022
30. West T.W., Hess C., Cree B.A. Acute transverse myelitis: demyelinating, inflammatory, and infectious myelopathies // *Semin. Neurol.* 2012. Vol. 32, No. 2. P. 97–113. DOI: 10.1055/s-0032-1322586
31. Román G.C., Gracia F., Torres A., et al. Acute Transverse Myelitis (ATM): Clinical Review of 43 Patients With COVID-19-Associated ATM and 3 Post-Vaccination ATM Serious Adverse Events With the ChAdOx1 nCoV-19 Vaccine (AZD1222). // *Front. Immunol.* 2021. Vol. 12. P. 653786. DOI: 10.3389/fimmu.2021.653786
32. Козлова А.О., Елисеева Д.Д., Симанив Т.О., и др. Аутоиммунные поражения спинного мозга, ассоциированные с новой коронавирусной инфекцией // *Неврология, нейропсихиатрия, психосоматика.* 2022. № 14 (Прил. 1). С. 21–28. DOI: 10.14412/2074-2711-2022.1S-21-28
33. Ramanathan S., Mohammad S., Tantsis E., et al. Clinical course, therapeutic responses and outcomes in relapsing MOG antibody-

associated demyelination // *J. Neurol. Neurosurg. Psychiatry*. 2018. Vol. 89, No. 2. P. 127–137. DOI: 10.1136/jnnp-2017-316880

34. Mehta P., McAuley D.F., Brown M., et al. COVID-19: consider cytokine storm syndromes and immunosuppression // *Lancet*. 2020. Vol. 395, No. 10229. P. 1033–1034. DOI: 10.1016/s0140-6736(20)30628-0

35. Lambe J., McGinley M.P., Moss B.P., et al. Myelin oligodendrocyte glycoprotein-IgG associated disorders (MOGAD) following SARS-CoV-2 infection: A case series // *J. Neuroimmunol*. 2022. Vol. 370. P. 577933. DOI: 10.1016/j.jneuroim.2022.577933

36. Colantonio M.A., Nwafor D.C., Jaiswal S., et al. Myelin oligodendrocyte glycoprotein antibody-associated optic neuritis and myelitis in COVID-19: a case report and a review of the literature // *Egypt. J. Neurol. Psychiatr. Neurosurg*. 2022. Vol. 58, No. 1. P. 62. DOI: 10.1186/s41983-022-00496-4

37. Mariotto S., Carta S., Dinoto A., et al. Is there a correlation between MOG-associated disorder and SARS-CoV-2 infection? // *Eur. J. Neurol*. 2022. Vol. 29, No. 6. P. 1855–1858. DOI: 10.1111/ene.15304

38. Marignier R., Hacohen Y., Cobo-Calvo A., et al. Myelin-oligodendrocyte glycoprotein antibody-associated disease // *Lancet Neurol*.

2021. Vol. 20, No. 9. P. 762–772. Erratum in: *Lancet Neurol*. 2021. Vol. 20, No. 10. P. e6. Erratum in: *Lancet Neurol*. 2022. Vol. 21, No. 1. P. e1. PMID: 34418402. DOI: 10.1016/s1474-4422(21)00218-0

39. Yi M.H., Lee Y.S., Kang J.W., et al. NFAT5-dependent expression of AQP4 in astrocytes // *Cell. Mol. Neurobiol*. 2013. Vol. 33, No. 2. P. 223–232. DOI: 10.1007/s10571-012-9889-0

40. Carnero Contentti E., Correale J. Neuromyelitis optica spectrum disorders: from pathophysiology to therapeutic strategies // *J. Neuroinflammation*. 2021. Vol. 18, No. 1. P. 208. DOI: 10.1186/s12974-021-02249-1

41. Machado C., Amorim J., Rocha J., et al. Neuromyelitis optica spectrum disorder and varicella-zoster infection // *J. Neurol. Sci*. 2015. Vol. 358, No. 1–2. P. 520–521. DOI: 10.1016/j.jns.2015.09.374

42. Harris M.K., Maghzi A.H., Etemadifar M., et al. Acute demyelinating disorders of the central nervous system // *Curr. Treat. Options Neurol*. 2009. Vol. 11, No. 1. P. 55–63. DOI: 10.1007/s11940-009-0008-6

43. Mirmosayyeb O., Ghaffary E.M., Bagherieh S., et al. Post COVID-19 infection neuromyelitis optica spectrum disorder (NMOSD): A case report-based systematic review // *Mult. Scler. Relat. Disord*. 2022. Vol. 60. P. 103697. DOI: 10.1016/j.msard.2022.103697

REFERENCES

1. Inciardi RM, Lupi L, Zaccone G, et al. Cardiac Involvement in a Patient With Coronavirus Disease 2019 (COVID-19). *JAMA Cardiol*. 2020;5(7):819–824. DOI: 10.1001/jamacardio.2020.1096

2. Zoghi G, Moosavy SH, Yavarian S, et al. Gastrointestinal implications in COVID-19. *BMC Infect Dis*. 2021;21(1):1135. DOI: 10.1186/s12879-021-06824-y

3. Gómez-Mesa JE, Galindo-Coral S, Montes MC, Muñoz Martin AJ. Thrombosis and Coagulopathy in COVID-19. *Curr Probl Cardiol*. 2021;46(3):100742. DOI: 10.1016/j.cpcardiol.2020.100742

4. Sachdeva M, Gianotti R, Shah M, et al. Cutaneous manifestations of COVID-19: Report of three cases and a review of literature. *J Dermatol Sci*. 2020;98(2):75–81. DOI: 10.1016/j.jderm.2020.04.011

5. Seah I, Agrawal R. Can the Coronavirus Disease 2019 (COVID-19) Affect the Eyes? A Review of Coronaviruses and Ocular Implications in Humans and Animals. *Ocul Immunol Inflamm*. 2020;28(3):391–395. DOI: 10.1080/09273948.2020.1738501

6. Espíndola OM, Gomes YCP, Brandão CO, et al. Inflammatory Cytokine Patterns Associated with Neurological Diseases in Coronavirus Disease 2019. *Ann Neurol*. 2021;89(5):1041–1045. DOI: 10.1002/ana.26041

7. Bernard-Valnet R, Perriot S, Canales M, et al. Encephalopathies Associated With Severe COVID-19 Present Neurovascular Unit Alterations Without Evidence for Strong Neuroinflammation. *Neurol Neuroimmunol Neuroinflamm*. 2021;8(5): e1029. DOI: 10.1212/nxi.0000000000001029

8. Moody R, Wilson K, Flanagan KL, et al. Adaptive Immunity and the Risk of Autoreactivity in COVID-19. *Int J Mol Sci*. 2021;22(16):8965. DOI: 10.3390/ijms22168965

9. Guan WJ, Ni ZY, Hu Y, et al. Clinical Characteristics of Coronavirus Disease 2019 in China. *N Engl J Med*. 2020;382(18):1708–1720. DOI: 10.1056/nejmoa2002032

10. Chou SH, Beghi E, Helbok R, et al. Global Incidence of Neurological Manifestations Among Patients Hospitalized With COVID-19—A Report for the GCS-NeuroCOVID Consortium and the ENERGY Consortium. *JAMA Netw Open*. 2021;4(5):e2112131. DOI: 10.1001/jamanetworkopen.2021.12131

11. Ariño H, Heartshorne R, Michael BD, et al. Neuroimmune disorders in COVID-19. *J Neurol*. 2022;269(6):2827–2839. DOI: 10.1007/s00415-022-11050-w

12. Liu JM, Tan BH, Wu S, et al. Evidence of central nervous system infection and neuroinvasive routes, as well as neurological involvement, in the lethality of SARS-CoV-2 infection. *J Med Virol*. 2021;93(3):1304–1313. DOI: 10.1002/jmv.26570

13. Arbour N, EkanDé S, Côté G, et al. Persistent infection of human oligodendrocytic and neuroglial cell lines by human coronavirus 229E. *J Virol*. 1999;73(4):3326–3337. DOI: 10.1128/jvi.73.4.3326-3337.1999

14. Sarwar S, Rogers S, Mohamed AS, et al. Multiple Sclerosis Following SARS-CoV-2 Infection: A Case Report and Literature Review. *Cureus*. 2021;13(10): e19036. DOI: 10.7759/cureus.19036

15. Fleischer M, Köhrmann M, Dolff S, et al. Observational cohort study of neurological involvement among patients with SARS-CoV-2 infection. *Ther Adv Neurol Disord*. 2021;14:1756286421993701. DOI: 10.1177/1756286421993701

16. Jarius S, Pache F, Körtvelyessy P, et al. Cerebrospinal fluid findings in COVID-19: a multicenter study of 150 lumbar punctures in 127 patients. *J Neuroinflammation*. 2022;19(1):19. DOI: 10.1186/s12974-021-02339-0

17. Remsik J, Wilcox JA, Babady NE, et al. Inflammatory Leptomeningeal Cytokines Mediate COVID-19 Neurologic Symptoms in Cancer Patients. *Cancer Cell*. 2021;39(2):276–283.e3. DOI: 10.1016/j.ccell.2021.01.007

18. Al-Aly Z, Xie Y, Bowe B. High-dimensional characterization of post-acute sequelae of COVID-19. *Nature*. 2021;594(7862):259–264. DOI: 10.1038/s41586-021-03553-9

19. Dotan A, Muller S, Kanduc D, et al. The SARS-CoV-2 as an instrumental trigger of autoimmunity. *Autoimmun Rev*. 2021;20(4):102792. DOI: 10.1016/j.autrev.2021.102792

20. Baranzini SE, Wang J, Gibson RA, et al. Genome-wide association analysis of susceptibility and clinical phenotype in multiple sclerosis. *Hum Mol Genet*. 2009;18(4):767–778. DOI: 10.1093/hmg/ddn388

21. Lourenço CM, Dupré N, Rivière JB, et al. Expanding the differential diagnosis of inherited neuropathies with non-uniform conduction: Andermann syndrome. *J Peripher Nerv Syst*. 2012;17(1):123–127. DOI: 10.1111/j.1529-8027.2012.00374.x

22. Song E, Bartley CM, Chow RD, et al. Divergent and self-reactive immune responses in the CNS of COVID-19 patients with neurological symptoms. *Cell Rep Med*. 2021;2(5):100288. DOI: 10.1016/j.xcrm.2021.100288
23. Xiao M, Zhang Y, Zhang S, et al. Antiphospholipid Antibodies in Critically Ill Patients With COVID-19. *Arthritis Rheumatol*. 2020;72(12):1998–2004. DOI: 10.1002/art.41425
24. Bertin D, Brodovitch A, Beziane A, et al. Anticardiolipin IgG Autoantibody Level Is an Independent Risk Factor for COVID-19 Severity. *Arthritis Rheumatol*. 2020;72(11):1953–1955. DOI: 10.1002/art.41409
25. Wang EY, Mao T, Klein J, et al. Diverse Functional Autoantibodies in Patients with COVID-19. *Nature*. 2021;595(7866):283–288. DOI: 10.1101/2020.12.10.20247205
26. Woodruff MC, Ramonell RP, Nguyen DC, et al. Extrafollicular B cell responses correlate with neutralizing antibodies and morbidity in COVID-19. *Nat Immunol*. 2020;21(12):1506–1516. DOI: 10.1038/s41590-020-00814-z
27. Jenks SA, Cashman KS, Zumaquero E, et al. Distinct Effector B Cells Induced by Unregulated Toll-like Receptor 7 Contribute to Pathogenic Responses in Systemic Lupus Erythematosus. *Immunity*. 2018;49(4):725–739.e6. DOI: 10.1016/j.immuni.2018.08.015. Erratum in: *Immunity*. 2020;52(1):203. DOI: 10.1016/j.immuni.2019.12.005
28. Latorre D. Autoimmunity and SARS-CoV-2 infection: Unraveling the link in neurological disorders. *Eur J Immunol*. 2022;52(10):1561–1571. DOI: 10.1002/eji.202149475
29. Garg RK, Paliwal VK, Gupta A. Spinal cord involvement in COVID-19: A review. *J Spinal Cord Med*. 2021;11:1–15. DOI: 10.1080/10790268.2021.1888022
30. West TW, Hess C, Cree BA. Acute transverse myelitis: demyelinating, inflammatory, and infectious myelopathies. *Semin Neurol*. 2012;32(2):97–113. DOI: 10.1055/s-0032-1322586
31. Román GC, Gracia F, Torres A, et al. Acute Transverse Myelitis (ATM): Clinical Review of 43 Patients With COVID-19-Associated ATM and 3 Post-Vaccination ATM Serious Adverse Events With the ChAdOx1 nCoV-19 Vaccine (AZD1222). *Front Immunol*. 2021;12:653786. DOI: 10.3389/fimmu.2021.653786
32. Kozlova AO, Eliseeva DD, Simaniv TO, et al. Autoimmune spinal cord lesions associated with novel coronavirus infection. *Neurology, Neuropsychiatry, Psychosomatics*. 2022;14(Suppl 1):21–28. (In Russ.) DOI: 10.14412/2074-2711-2022.1S-21-28
33. Ramanathan S, Mohammad S, Tantsis E, et al. Clinical course, therapeutic responses and outcomes in relapsing MOG antibody-associated demyelination. *J Neurol Neurosurg Psychiatry*. 2018;89(2):127–137. DOI: 10.1136/jnnp-2017-316880
34. Mehta P, McAuley DF, Brown M, et al. COVID-19: consider cytokine storm syndromes and immunosuppression. *Lancet*. 2020;395(10229):1033–1034. DOI: 10.1016/s0140-6736(20)30628-0
35. Lambe J, McGinley MP, Moss BP, et al. Myelin oligodendrocyte glycoprotein-IgG associated disorders (MOGAD) following SARS-CoV-2 infection: A case series. *J Neuroimmunol*. 2022;370:577933. DOI: 10.1016/j.jneuroim.2022.577933
36. Colantonio MA, Nwafor DC, Jaiswal S, et al. Myelin oligodendrocyte glycoprotein antibody-associated optic neuritis and myelitis in COVID-19: a case report and a review of the literature. *Egypt J Neurol Psychiatr Neurosurg*. 2022;58(1):62. DOI: 10.1186/s41983-022-00496-4
37. Mariotto S, Carta S, Dinoto A, et al. Is there a correlation between MOG-associated disorder and SARS-CoV-2 infection? *Eur J Neurol*. 2022;29(6):1855–1858. DOI: 10.1111/ene.15304
38. Marignier R, Hacohen Y, Cobo-Calvo A, et al. Myelin-oligodendrocyte glycoprotein antibody-associated disease. *Lancet Neurol*. 2021;20(9):762–772. Erratum in: *Lancet Neurol*. 2021;20(10):e6. Erratum in: *Lancet Neurol*. 2022;21(1):e1. PMID: 34418402. DOI: 10.1016/s1474-4422(21)00218-0
39. Yi MH, Lee YS, Kang JW, et al. NFAT5-dependent expression of AQP4 in astrocytes. *Cell Mol Neurobiol*. 2013;33(2):223–232. DOI: 10.1007/s10571-012-9889-0
40. Carnero Contentti E, Correale J. Neuromyelitis optica spectrum disorders: from pathophysiology to therapeutic strategies. *J Neuroinflammation*. 2021;18(1):208. DOI: 10.1186/s12974-021-02249-1
41. Machado C, Amorim J, Rocha J, et al. Neuromyelitis optica spectrum disorder and varicella-zoster infection. *J Neurol Sci*. 2015;358(1Pt 2):520–521. DOI: 10.1016/j.jns.2015.09.374
42. Harris MK, Maghzi AH, Etemadifar M, et al. Acute demyelinating disorders of the central nervous system. *Curr Treat Options Neurol*. 2009;11(1):55–63. DOI: 10.1007/s11940-009-0008-6
43. Mirmosayyeb O, Ghaffary EM, Bagherieh S, et al. Post COVID-19 infection neuromyelitis optica spectrum disorder (NMOSD): A case report-based systematic review. *Mult Scler Relat Disord*. 2022;60:103697. DOI: 10.1016/j.msard.2022.103697

ОБ АВТОРАХ

Александра Олеговна Козлова, врач-невролог;
ORCID: <https://orcid.org/0000-0002-2992-0199>;
e-mail: alykozlova96@gmail.com

Альфия Ходжаевна Забирова, врач-невролог;
ORCID: <https://orcid.org/0000-0001-8544-3107>;
e-mail: alfijasabirowa@gmail.com

Екатерина Вадимовна Байдина, канд. мед. наук;
ORCID: <https://orcid.org/0000-0001-5911-5855>; e-mail: baydina@neurology.ru

***Мария Николаевна Захарова**, докт. мед. наук, профессор;
адрес: Россия, 125367, г. Москва, Волоколамское шоссе, д. 80;
ORCID: <https://orcid.org/0000-0002-1072-9968>;
e-mail: zakharova@neurology.ru

AUTHORS' INFO

Alexandra O. Kozlova, M.D., neurologist;
ORCID: <https://orcid.org/0000-0002-2992-0199>;
e-mail: alykozlova96@gmail.com

Alfiya Kh. Zabirowa, M.D., neurologist;
ORCID: <https://orcid.org/0000-0001-8544-3107>;
e-mail: alfijasabirowa@gmail.com

Ekaterina V. Baydina, M.D., Ph.D. (Medicine);
ORCID: <https://orcid.org/0000-0001-5911-5855>;
e-mail: baydina@neurology.ru

***Mariya N. Zakharova**, M.D., D.Sc. (Medicine), Professor;
address: 80, Volokolamskoye highway, Moscow, 125367, Russia;
ORCID: <https://orcid.org/0000-0002-1072-9968>;
e-mail: zakharova@neurology.ru

* Автор, ответственный за переписку / Corresponding author